

Abordaje del paciente con pérdida de pelo.

Rafael Montealegre

Residente de Dermatología

FUCS

Conceptos Básicos

Generalidades en la consulta de tricología

Tipos de Pelo

Piel humana: 5.000.000 de folículos pilosos

- 100.000 – 150.000 en cuero cabelludo

Lanugo

- Pelo largo y no medulado. Inician en vida intrauterina

Vellos

- Pelos cortos y no pigmentados. Constituyen 6–25% de la población.

Pelos terminales

- Largos, pigmentados y medulados.

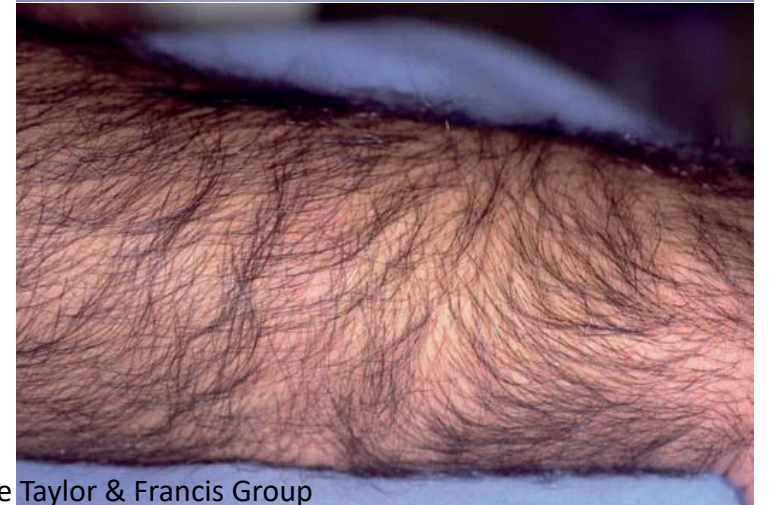
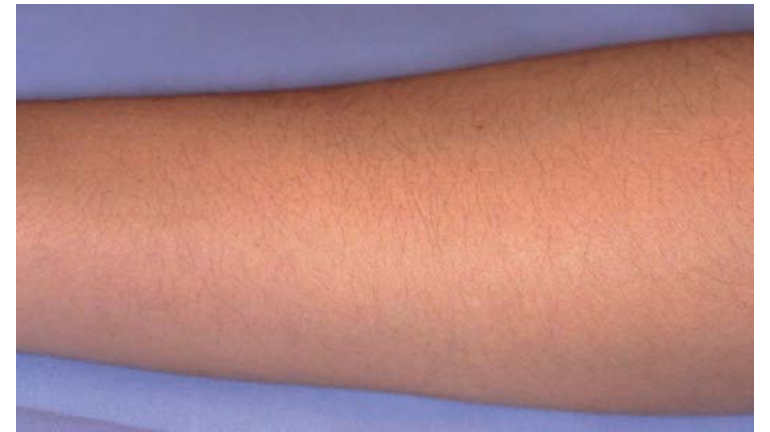
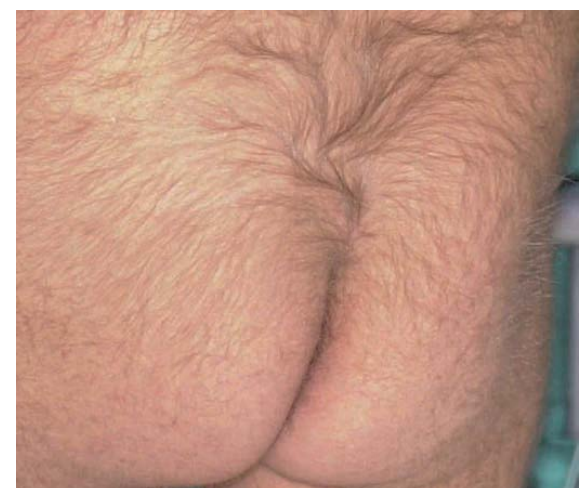Table 1.1 Follicular density in the different body regions

Scalp		200–400/cm ² *
Face	Nasal fold	1600/cm ²
	Anterior forehead	800/cm ²
	Lateral forehead	455/cm ²
	Preauricular area	466/cm ²
Trunk		50–100/cm ²
Lower limbs		50/cm ²

*Hair density decreases with aging.

Table 1.2 Hair growth rate

Scalp	0.35 mm/day
Chin	0.38 mm/day
Brows, eyelashes	0.16 mm/day
Axillae	0.30 mm/day
Thighs	0.20 mm/day
Legs	0.20 mm/day

8 capas del folículo piloso

Vaina radicular externa

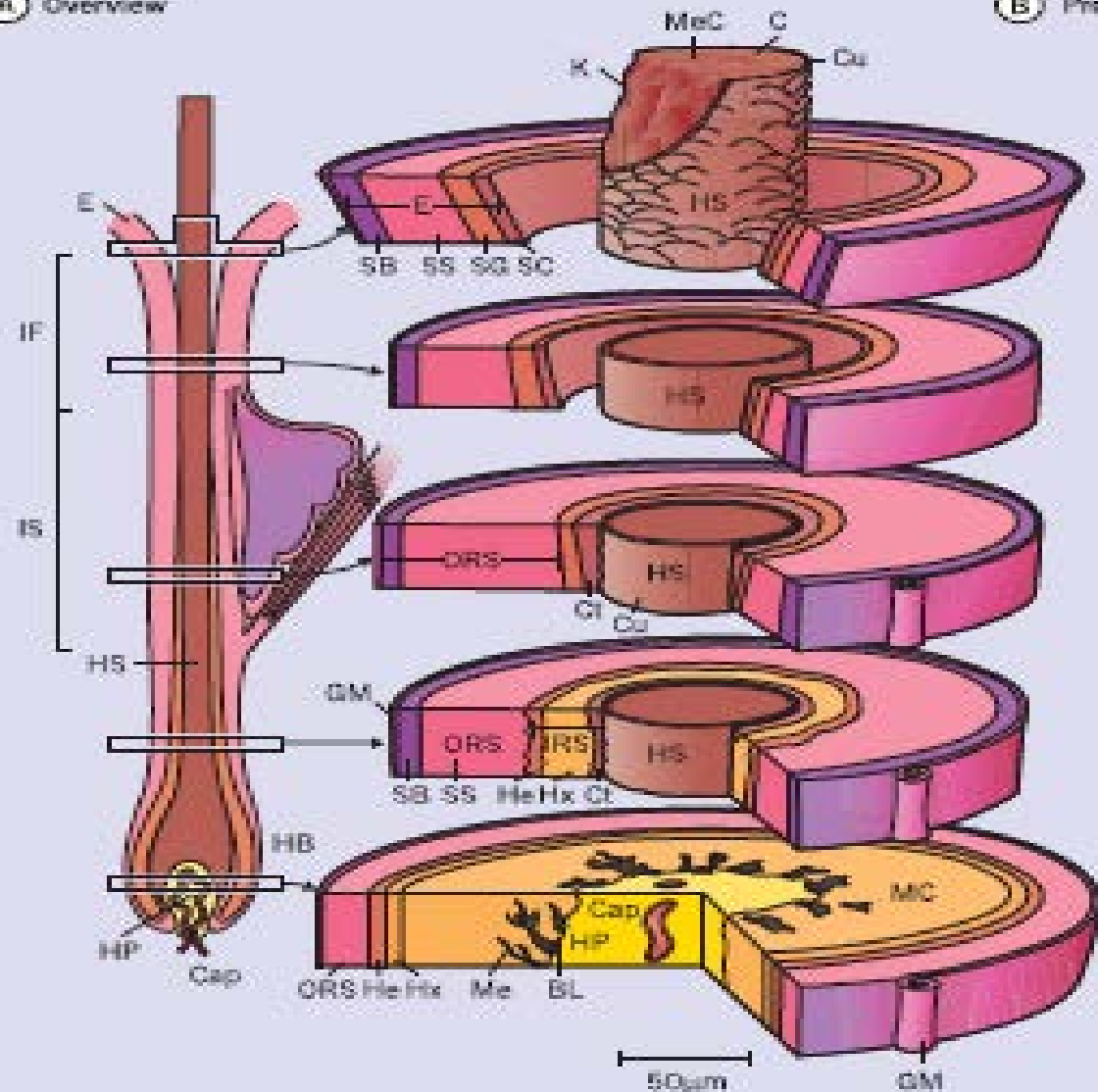
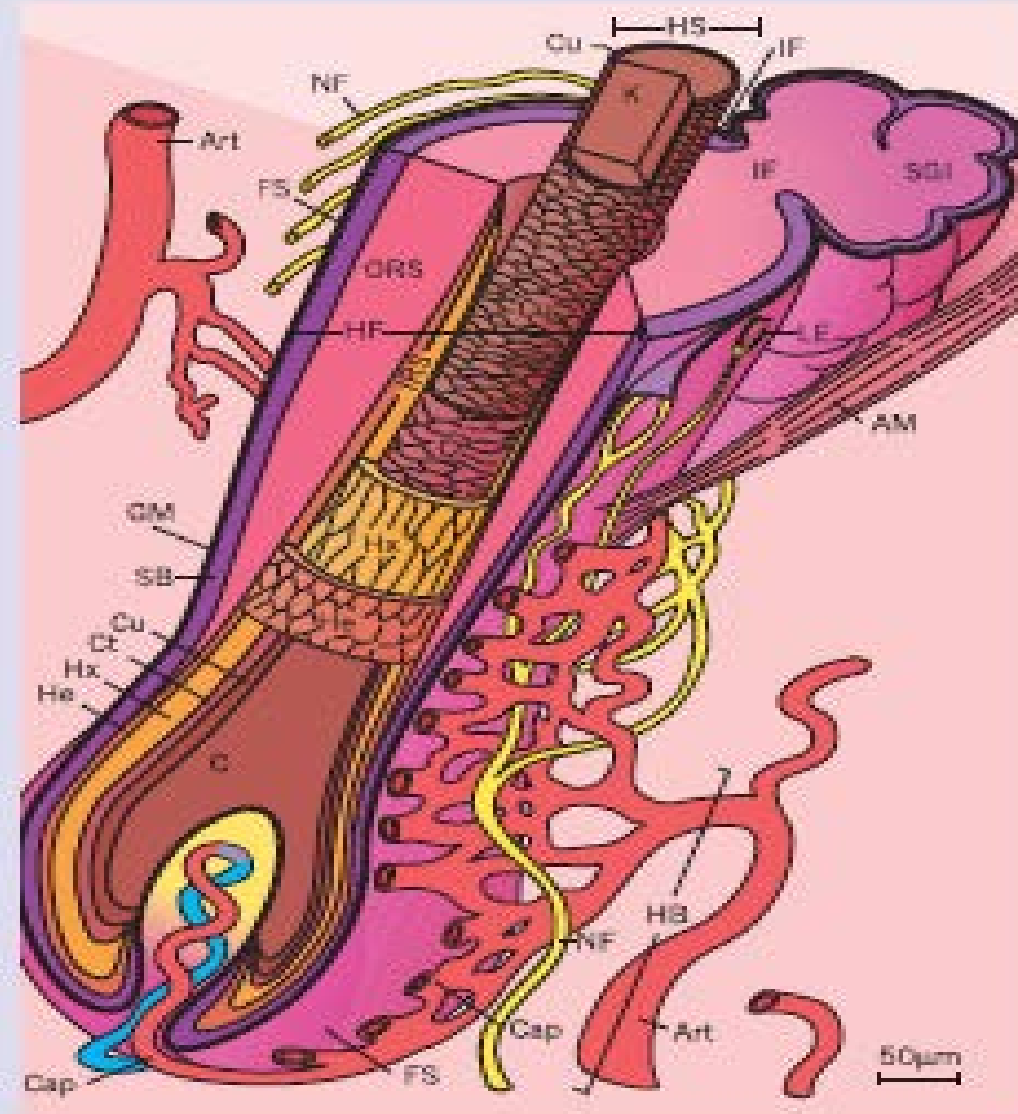
- Estrato basal, espinoso, granuloso y corneo

Vaina radicular interna

- Capa acompañante
- Capa de Henle
- Capa de Huxley
- Cutícula

Tallo piloso

- Cutícula
- Corteza
- Matriz

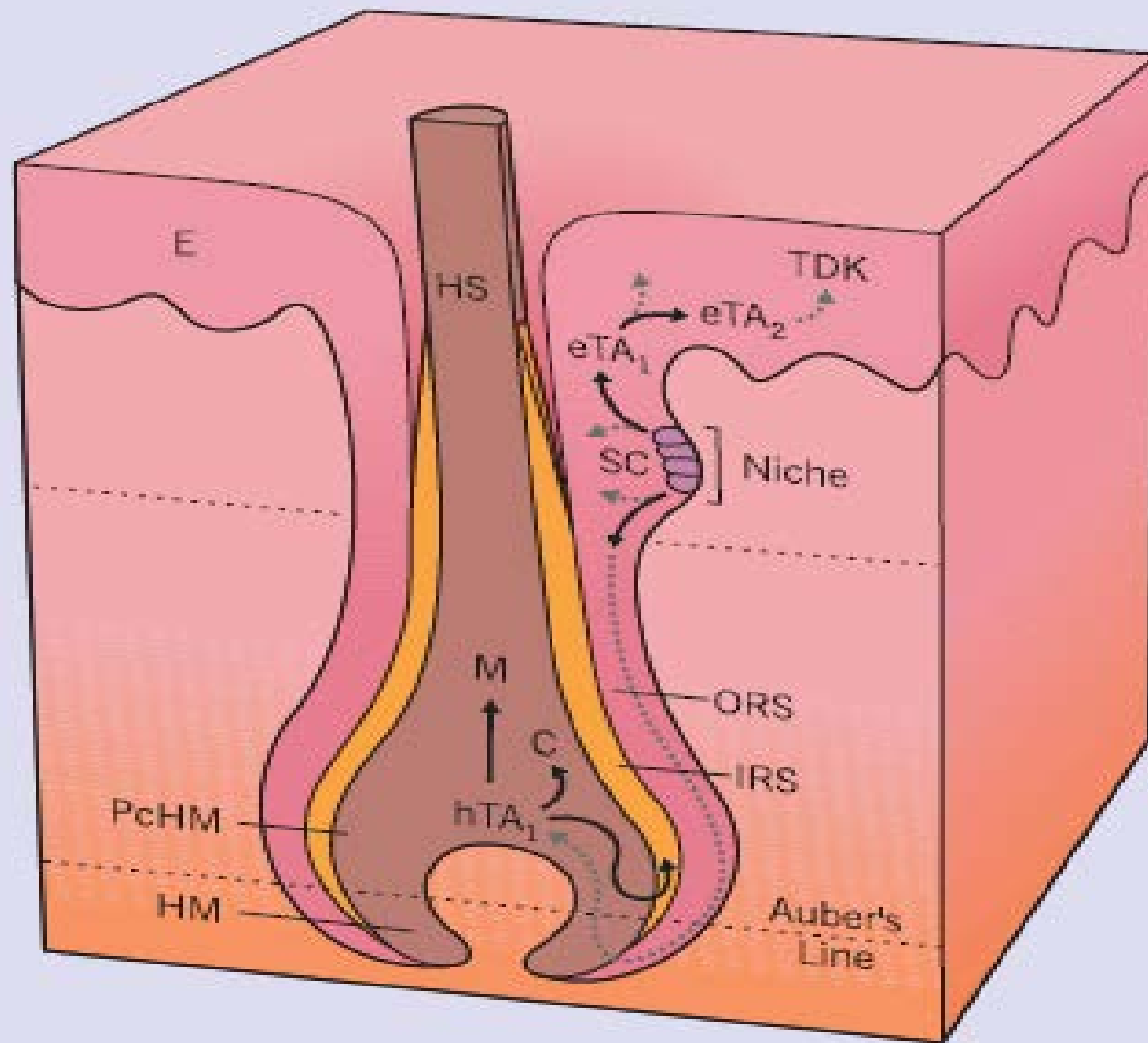
(A) Overview**(B) Proximal hair follicle**

AM—arrector pili muscle
 Art—arterioles
 BL—basal lamina
 C—hair shaft cortex
 Cap—capillary
 Ct—cuticle, IRS
 Cu—cuticle, hair shaft
 E—epidermis

FS—follicular sheath
 GM—glassy membrane
 HB—hair bulb
 He—Henle layer
 HF—hair follicle
 HP—hair papilla
 HS—hair shaft
 Hx—Huxley layer

IF—infundibulum
 IRS—inner root sheath
 IS—isthmus
 K—hard keratins
 LE—lanceolate nerve endings
 MC—hair matrix cells
 Me—melanocyte
 MeC—medullary cells

NF—nerve fibers
 ORS—outer root sheath
 SB—stratum basale
 SC—stratum corneum
 SG—stratum granulosum
 SGI—sebaceous gland
 SS—stratum spinosum



C=cortex

E=epidermis

eTA₁/eTA₂=epithelial transit amplifying cells

HM=hair matrix

HS=hair shaft

hTA₁=hair follicle transit amplifying cells

IRS=inner root sheath

M=medulla

ORS=outer root sheath

PcHM=precortical hair matrix

SC=stem cells

TDK=terminally differentiated keratinocyte

Ciclo del Pelo

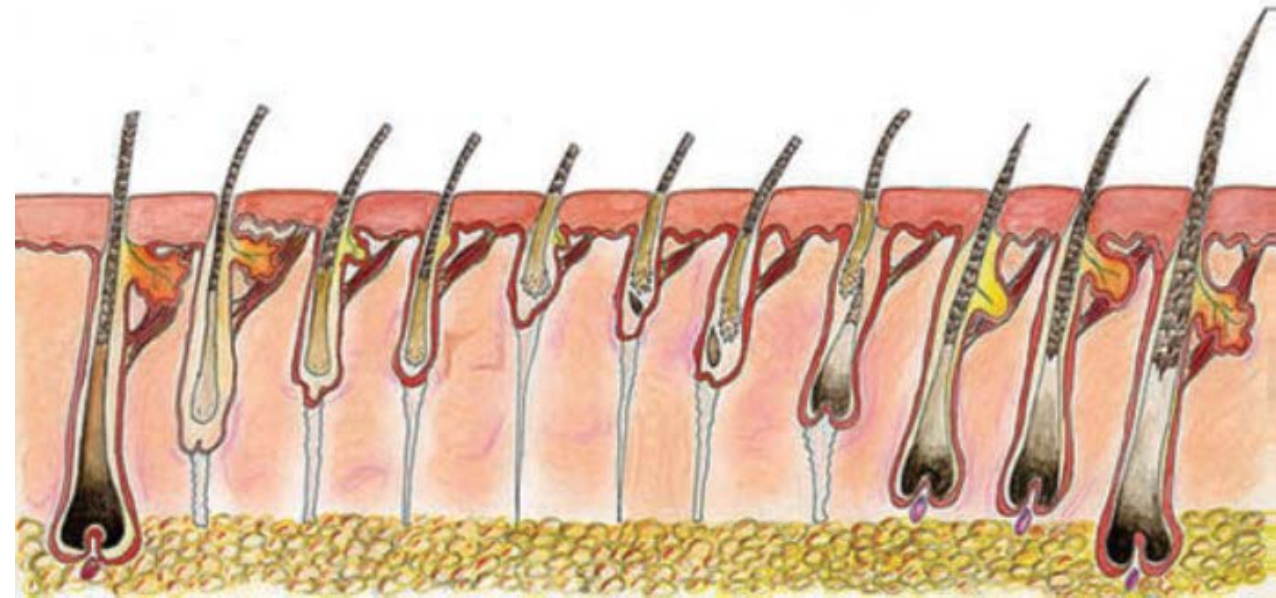
Anágeno: Crecimiento

- La duración depende del área del cuerpo
 - Cuero cabelludo: 2-8 años
 - Piernas: 5-7 meses
 - Brazos: 1.5 – 3 meses

Catágeno: Involución

Telógeno: Reposo

- Exógeno: 1% de la población pilosa
- Cuero cabelludo: 3 meses



Cuero cabelludo:

- 90-93% de los pelos están en fase anágena
- El resto en fase telógena

Fase Anágena

El folículo piloso produce el tallo piloso.

Fase de más larga duración.

La duración determina la longitud del tallo piloso.

Debido a su alta tasa mitótica, la fase anágena es muy sensible a injuria.



Fase Catágena

Fase transitoria.

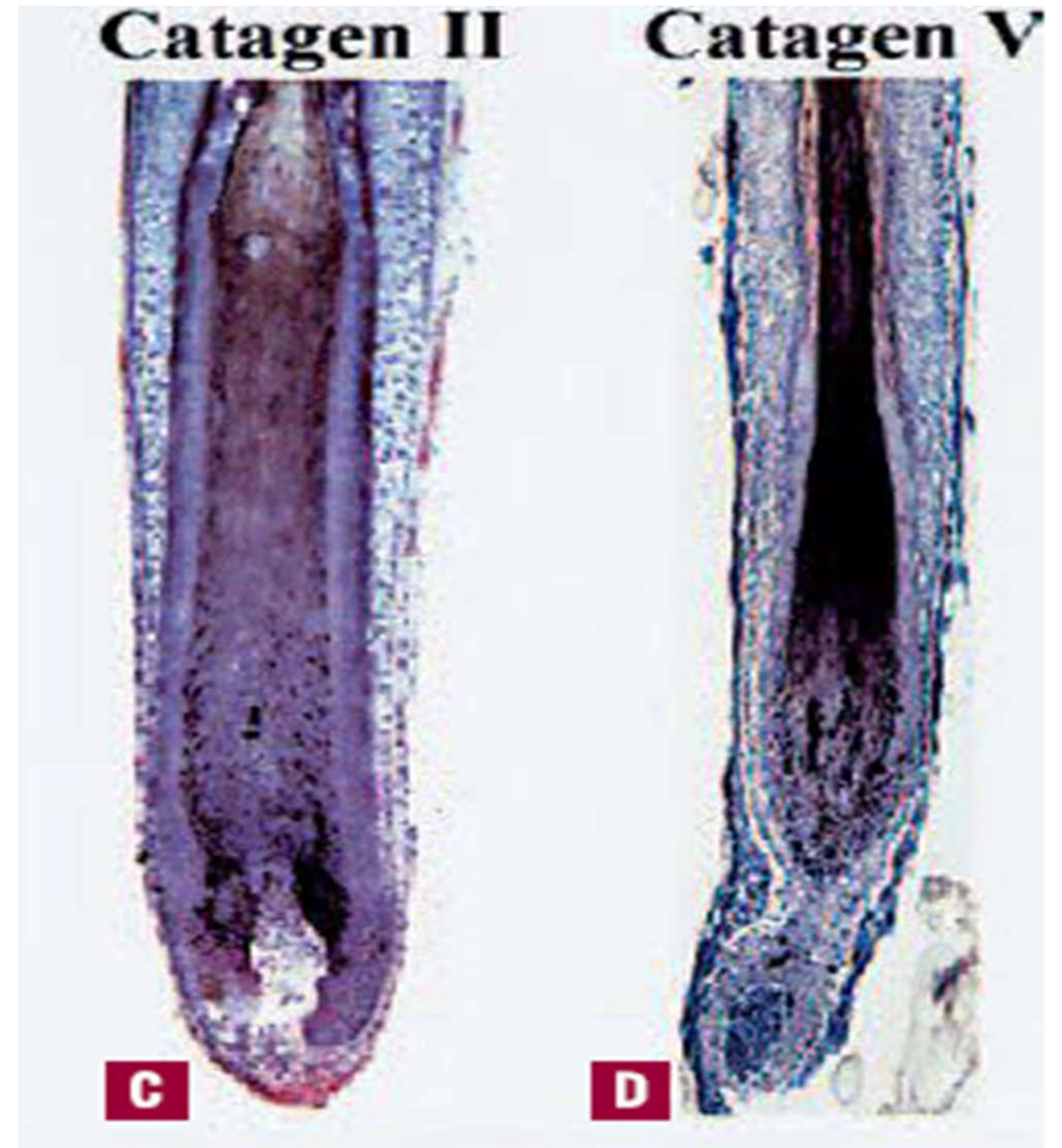
Duración:

- 2–3 semanas

Caracterizada por:

- Apoptosis de las células de la matriz +
Involución de la parte inferior del folículo.

El bulbo migra de la hipodermis a la dermis media.



Fase Telógena

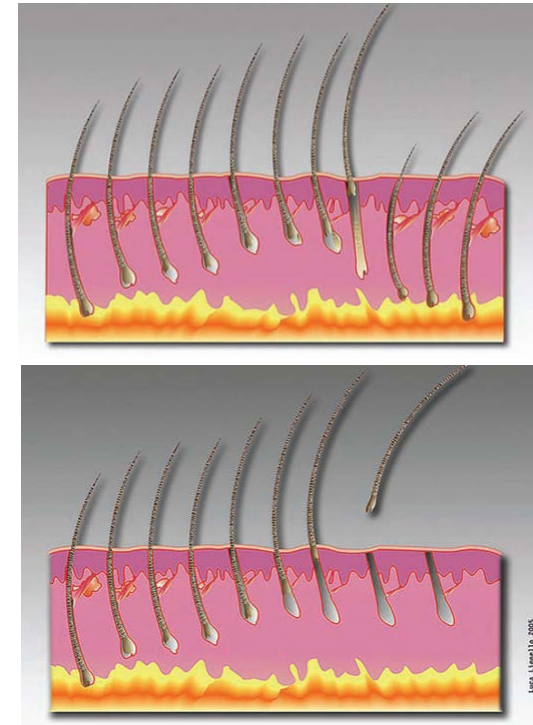
Duración en cuero cabelludo: 3 meses

Características


- No hay producción del tallo piloso
- El bulbo piloso es completamente queratinizado
- El tallo piloso permanece anclado al folículo.

Fase exogena:

- Ocurre cuando el folículo vuelve a entrar en fase anagena.
- Ocurre antes de finalizar la fase telogena y permanece vacío




Telogen




A

Anagen



B

Catagen II



C

Catagen V

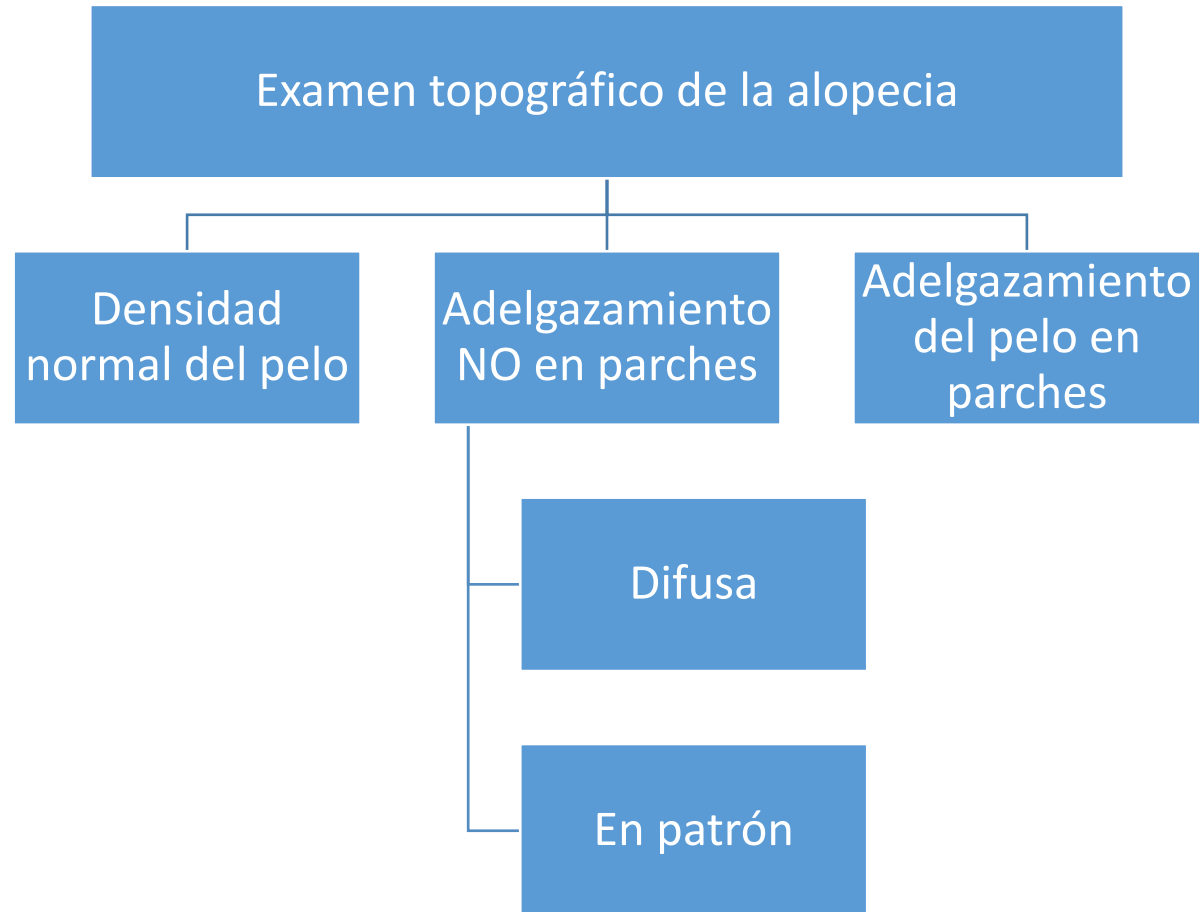


D

Evaluación del Paciente

Generalidades en la consulta de tricología

Topografía



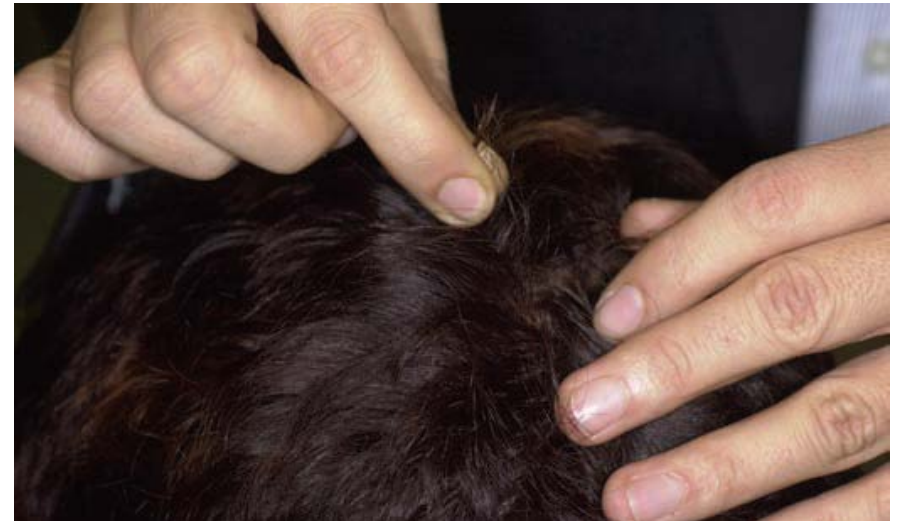Como hacer el Pull Test

PASO 1

- Sujete un mechón de 100-200 pelos a 2 cm del cuero cabelludo

PASO 2

- Tire suavemente usando el pulgar y el dedo índice



Donde realizar Pull test?

R/ De acuerdo a la topografía

Alopecia difusa

- Al menos en cinco áreas del cuero cabelludo.

Alopecia en patrón

- Cuero cabelludo dependiente y no dependiente de andrógenos.

Alopecia en parche

- En los márgenes del parche del cuero cabelludo aparentemente no afectado

Interpretación del Pull Test


Pull test positivo:

• > 10 pelos

Pull test negativo:

• < 5 pelos

NOTA: Se prefiere realizar la prueba de extracción el mismo día o 1 día después del lavado con champú



Examen del pelo retirado

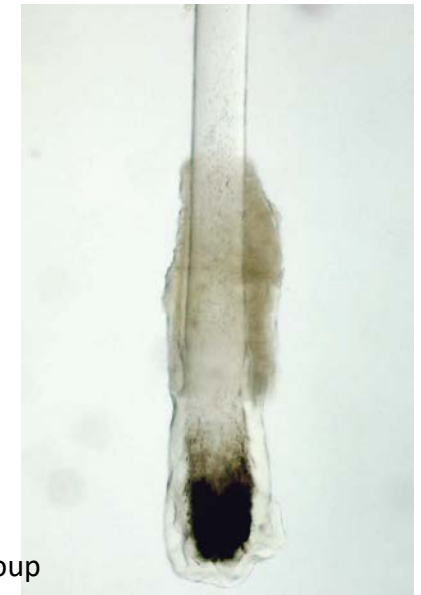
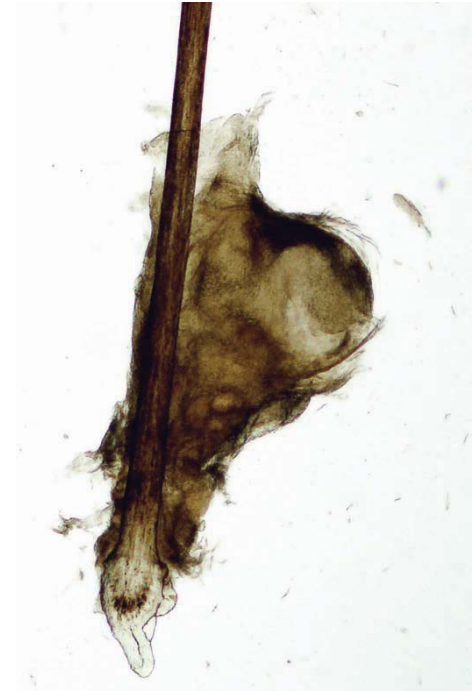Raíz telógena

Sin saco epitelial:

- En forma de bastón, completamente queratinizadas
- Pelo telógeno al final de la fase telógena

Con saco epitelial, con o sin pigmento

- Pelo telogeno retirado antes del final de la fase telógena



Examen del pelo retirado

Raíz anágena

- Con vainas engrosadas = Alopecia cicatricial
- Sin vainas = Síndrome del cabello anágeno suelto
- Raíz anágena distrofia = Alopecia areata o efluvio anágeno



Abordaje del Paciente

Generalidades en la consulta de tricología

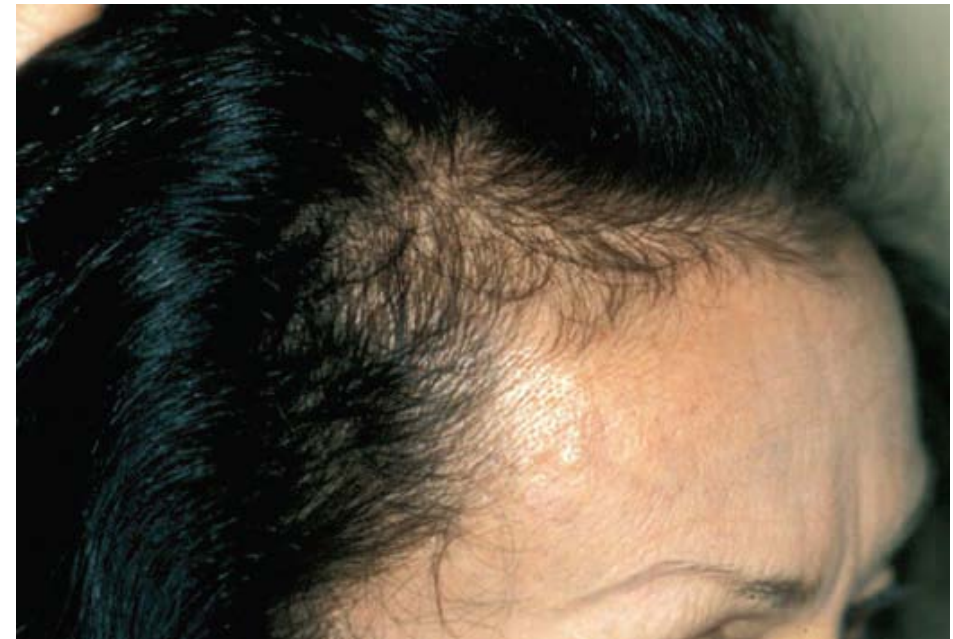Densidad normal del pelo

Evaluar región temporal. Adelgazamiento y acortamiento de pelo

- Sugiere efluvio telogeno crónico

Scalp		200–400/cm ² *
Face	Nasal fold	1600/cm ²
	Anterior forehead	800/cm ²
	Lateral forehead	455/cm ²
	Preauricular area	466/cm ²
Trunk		50–100/cm ²
Lower limbs		50/cm ²

*Hair density decreases with aging.



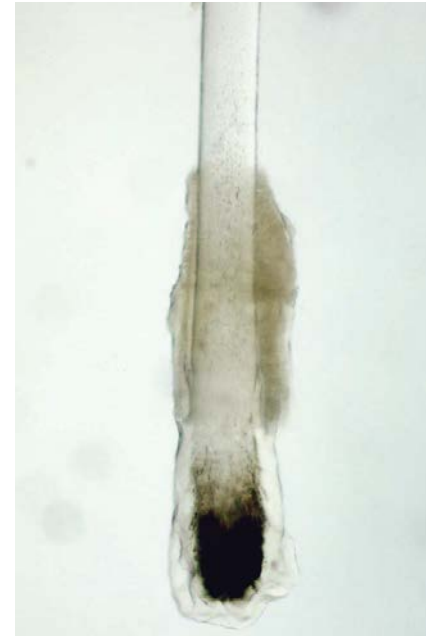
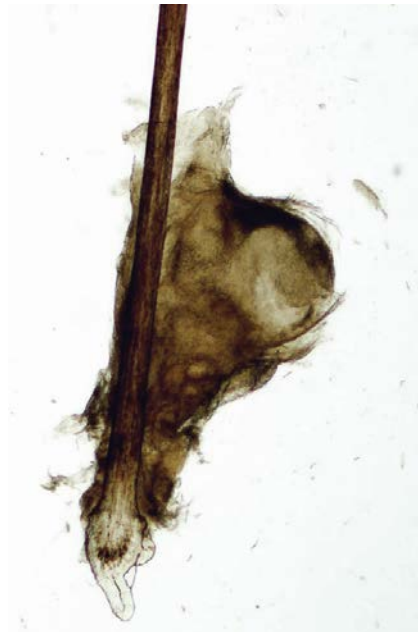Realizar pull test



Si más de 2 pelos presentan:

Raíces telógenas en diferentes etapas de maduración

- Efluvio telógeno agudo

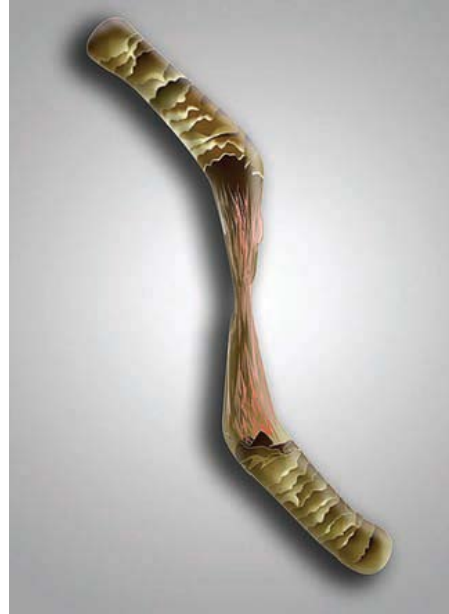


Si más de 2 pelos presentan:

-Raíces en distróficas

-Marca de Pol-Pinkus (constricciones)

- Efluvio anágeno




Si más de 2 pelos presentan:

-Raíces en distróficas

-Raíces en telógeno y catágeno

- Alopecia areata aguda



Adelgazamiento NO en parches

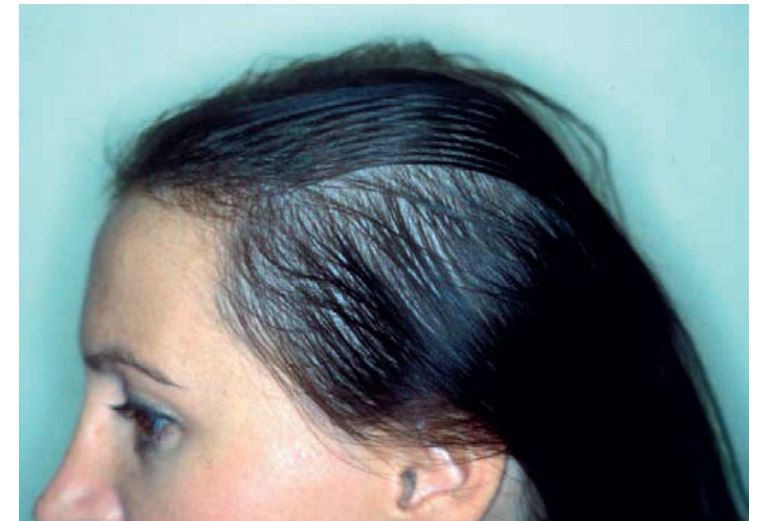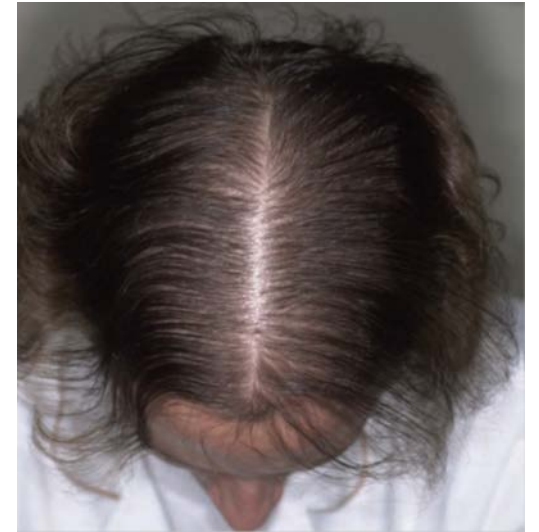Adelgazamiento Difuso

Pull test normal: < 2
raíces

- Afección parietal y occipital
 - Alopecia androgenética

Pull test anormal: > 2
raíces

- Raíces en telógeno:
 - Efluvio telógeno agudo
 - Alopecia areata difusa
- Raíces en telógeno y distróficas: Efluvio anágeno

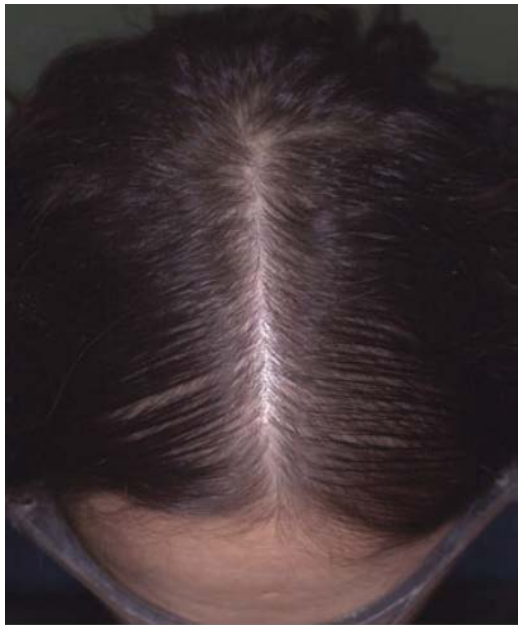

Adelgazamiento NO en parches

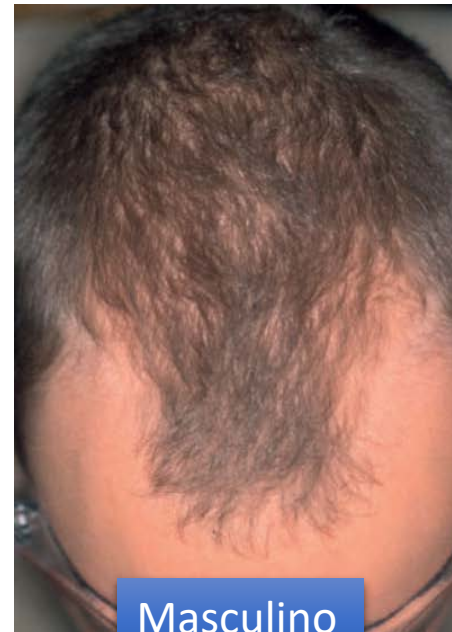Adelgazamiento en patrón

Comparar la densidad superior VS occipital

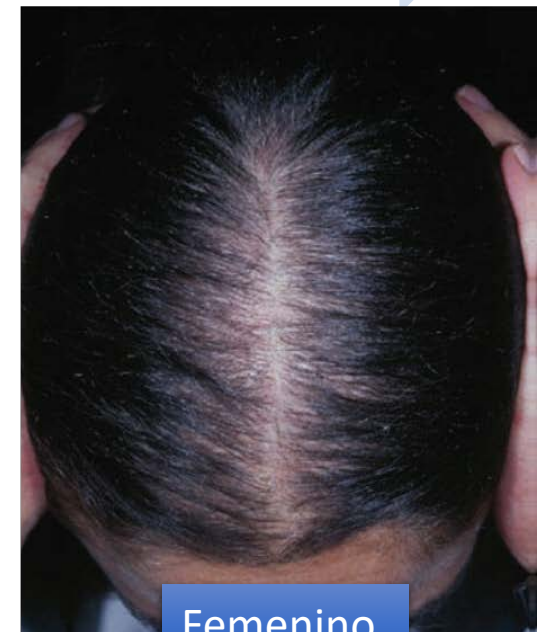
Alopecia androgenética



VS



Masculino

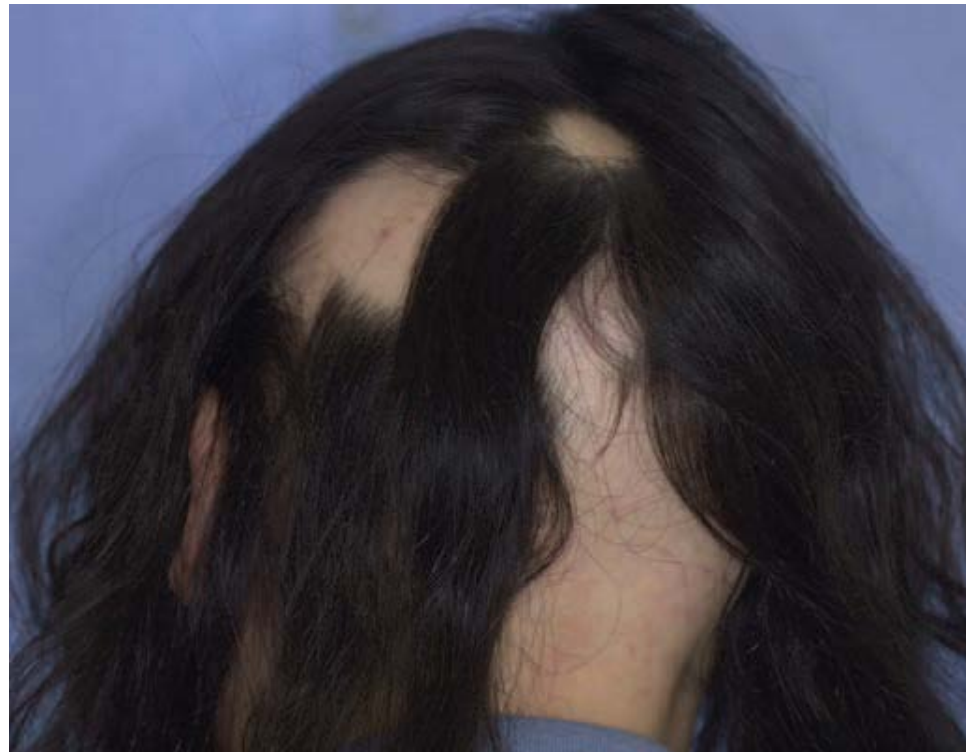

Femenino

Adelgazamiento en parches

Cuero cabelludo normal sin pelos terminales
con o sin vello

Alopecia areata



Adelgazamiento en parches

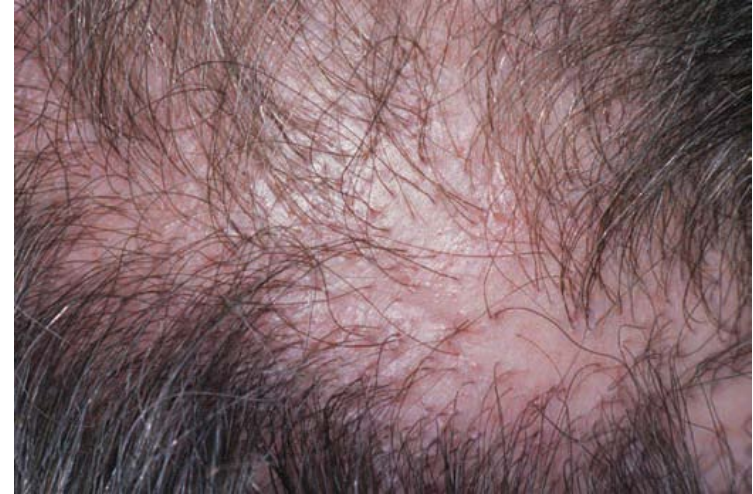Cuero cabelludo atrófico / eritema



Hiperqueratosis que rodea alopecia

- Liquen plano-pilaris
- Lupus discoide

Pull test: Raíces anágenas + Vainas engrosadas



Adelgazamiento en parches

Cuero cabelludo atrófico



Pápulas y pústulas inflamatorias

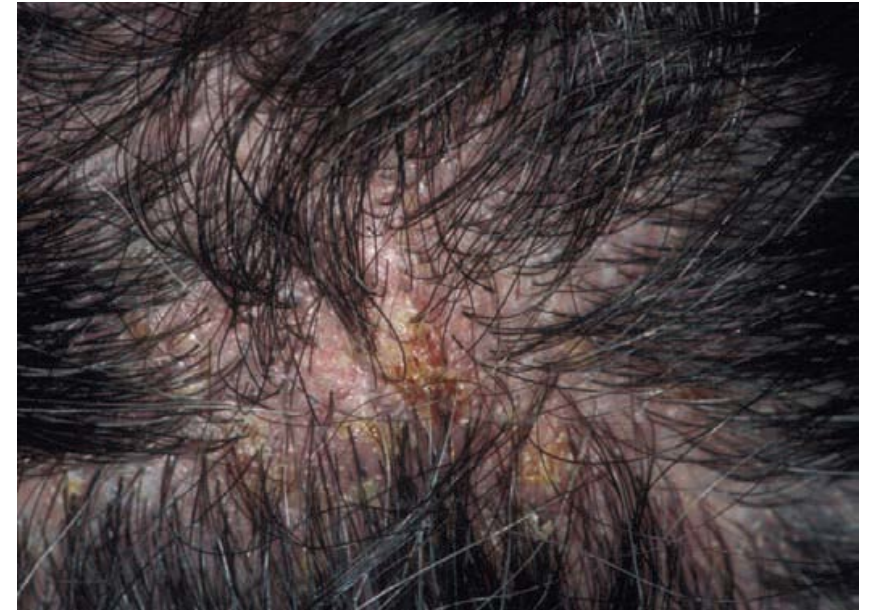

Pelos en penacho

- Foliculitis decalvans



Pull test: Raíces anágenas + Vainas engrosadas.



Adelgazamiento en parches

Cuero cabelludo normal

Pelos terminales cortos de diferente longitud

Pull test

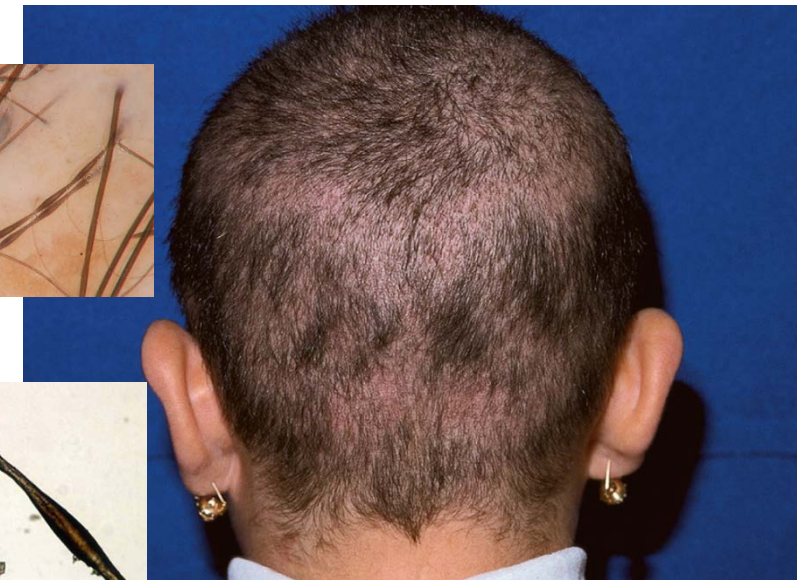
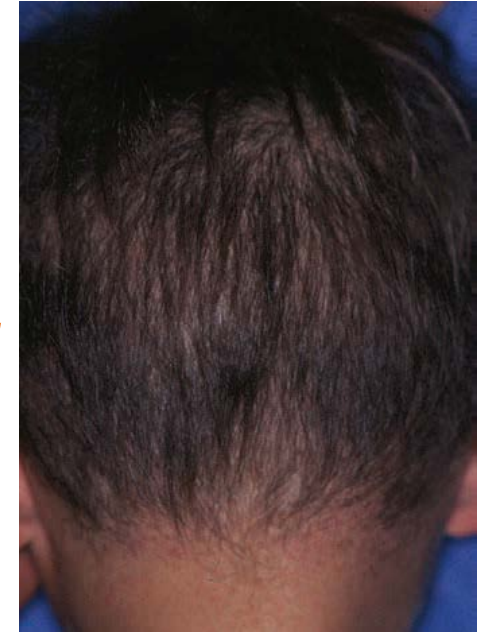
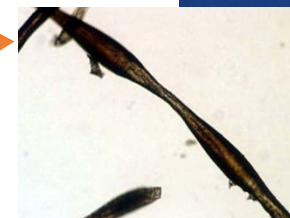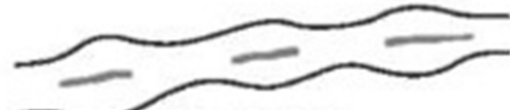Negativo / No pelos en telógeno

• Tricotilomanía

Tallos pilosos con cuentas en el microscopio

• Moniletrix



Laboratorios

Generalidades en la consulta de tricología

Generalidades

Se puede considerar la medición de niveles de ferritina o TSH según la historia individual

- Especialmente en efluvio difuso.

Ferritina sérica en mujeres con AGA

- *Rushton y Ramsay et al y Kantor et al*: Reportaron Nivel de ferritina medio significativamente menor en mujeres con AGA en comparación con los controles.
- *Trost et al*: Aun no había pruebas suficientes para recomendar la administración de suplementos en ausencia de anemia
- *Bregy y Trueb*: No hay asociación entre los niveles de ferritina sérica > 10 mg/L y la alopecia en las mujeres.

Hombres

Las pruebas de laboratorio para el diagnóstico de AGA son innecesarias, excepto si hay pistas para otro trastorno subyacente o asociado.

Hombres mayores de 45 años, se recomienda medir el valor del PSA antes de comenzar el tratamiento con finasterida

Mujeres

No es necesario un estudio endocrinológico exhaustivo.

- Se recomienda un enfoque interdisciplinario
- Ginecólogos, endocrinólogos y dermatólogos si hay sospecha de exceso de andrógenos

PARACLÍNICOS INICIALES:

FAI (índice de andrógenos libres): Testosterona total $\times 100 / \text{SHBG}$. En nmol L^{-1}

- Más sensible para la detección de hiperandrogenemia
- Al menos el 80% de la testosterona sérica unida se une a SHBG

Los niveles de FAI de 5 y más son indicativos para :

- SOP
- Hiperplasia suprarrenal congénita
- Tumores secretores de andrógenos
- Síndrome de Cushing.

PARACLÍNICOS SECUNDARIOS:

17-OH-progesterona, FSH, estradiol, prolactina o cortisol

Mujeres

TOMA DE LABORATORIOS

No tomar laboratorios si hay tratamiento hormonal previo.

- La pausa mínima en la anticoncepción hormonal debe ser de 2 meses.

Las mediciones deben tomarse entre las 08.00 y las 09.00 h, idealmente entre el segundo y el quinto día del ciclo menstrual.

Niños y adolescentes

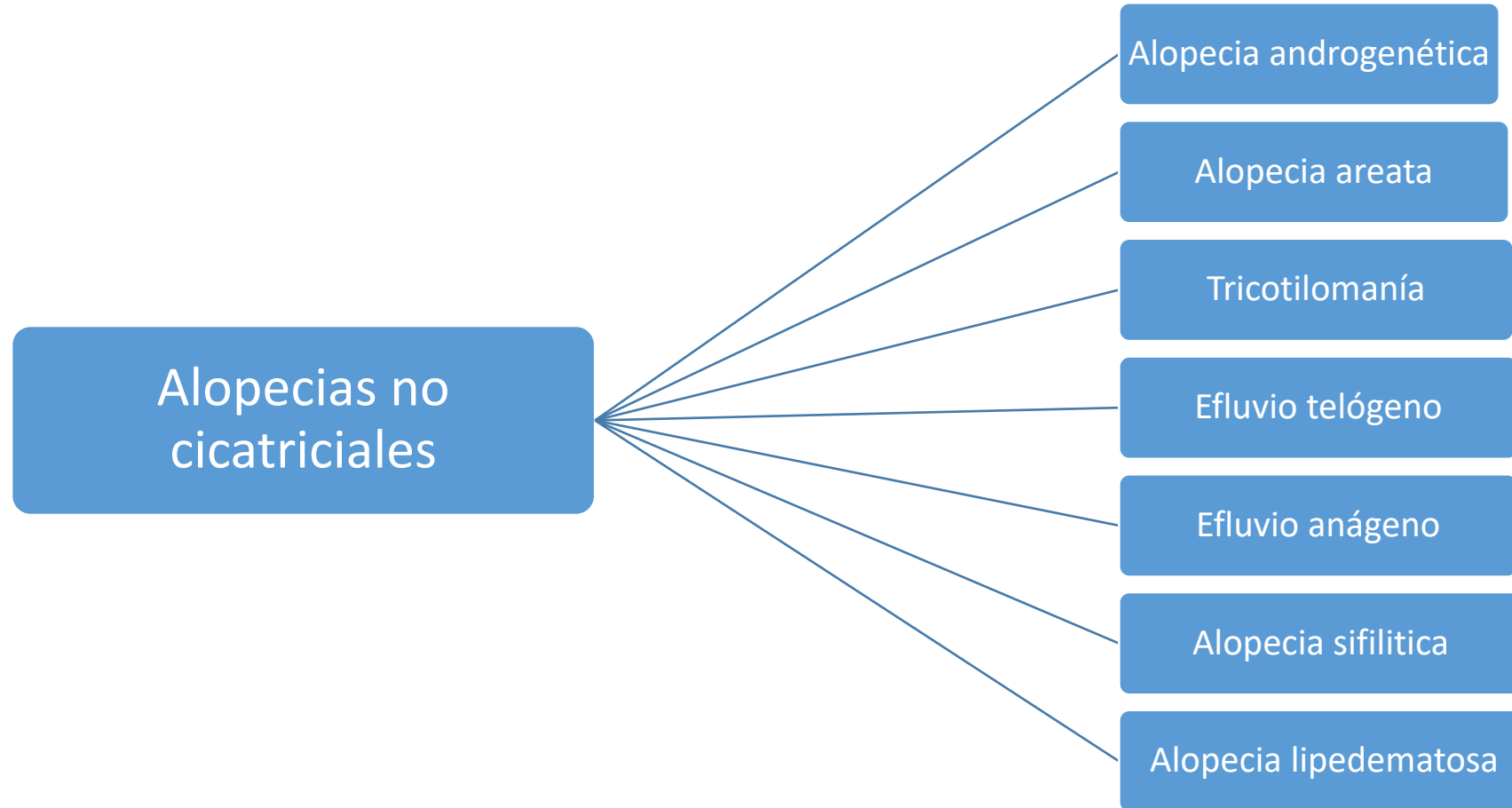
En niños y adolescentes con inicio prematuro de AGA se debe tomar un enfoque interdisciplinario entre el dermatólogo y el endocrinólogo pediátrico.

Pili torti: Niveles *cobre o seruloplasmina* en Síndrome De Mencke

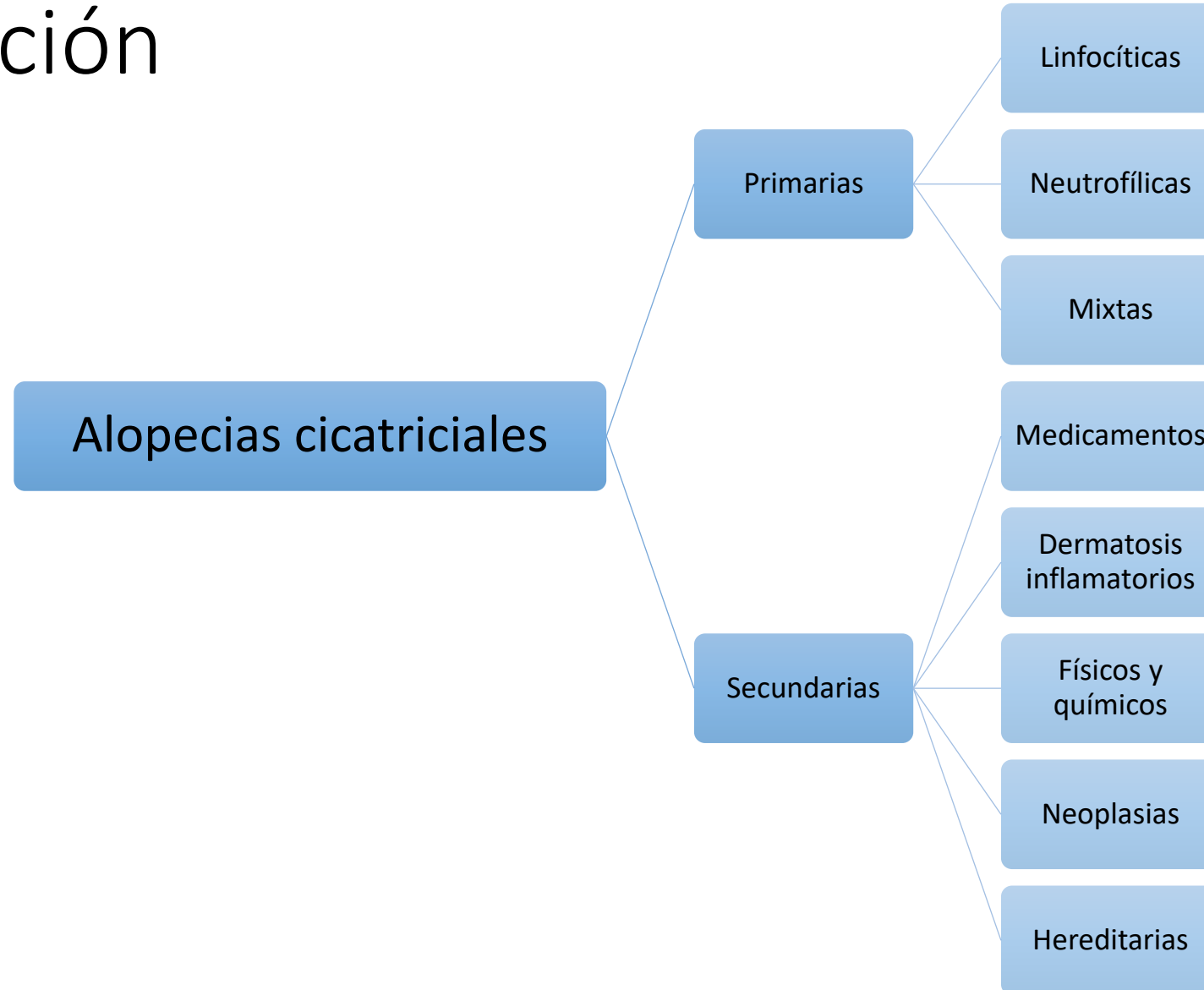
Clasificación de Alopecia

Generalidades en la consulta de tricología

Clasificación



Clasificación



Alopecias cicatriciales primarias

Proposed NAHRS working classification of primary cicatricial alopecia*

Lymphocytic Chronic cutaneous lupus erythematosus Lichen planopilaris Classic lichen planopilaris Frontal fibrosing alopecia Graham-Little syndrome Classic pseudopelade (Brocq) Central centrifugal cicatricial alopecia Alopecia mucinosa Keratosis follicularis spinulosa decalvans
Neutrophilic Folliculitis decalvans Dissecting cellulitis/folliculitis (perifolliculitis capitis abscedens et suffodiens)
Mixed Folliculitis (acne) keloidalis Folliculitis (acne) necrotica Erosive pustular dermatosis

Alopecias cicatriciales secundarias

1. Infections

Bacterial

Fungal

Viral

2. Inflammatory dermatoses

Papulosquamous

Psoriasis

Pityriasis amiantacea

Bullous disorders

Cicatricial pemphigoid

Epidermolysis bullosa

Granulomatous

Sarcoidosis

Necrobiosis lipoidica

Autoimmune disorders

Graft vs host disease

Morphea (en coup de sabre)

3. Physical and chemical injuries

Ischemia/pressure

Thermal injury

Corrosive injury/toxic injury

Traction alopecia/trichotillomania

Radiation

4. Drugs

Cytostatic drugs, busulfan, retinoids, gold

5. Neoplasms

Benign

Cysts

Syringoma-like proliferations

Malignant

Primary (basal cell carcinoma)

Metastatic (breast carcinoma)

Atypical lymphoproliferative disorders

6. Developmental/hereditary

Fibrodysplasia

Darier disease

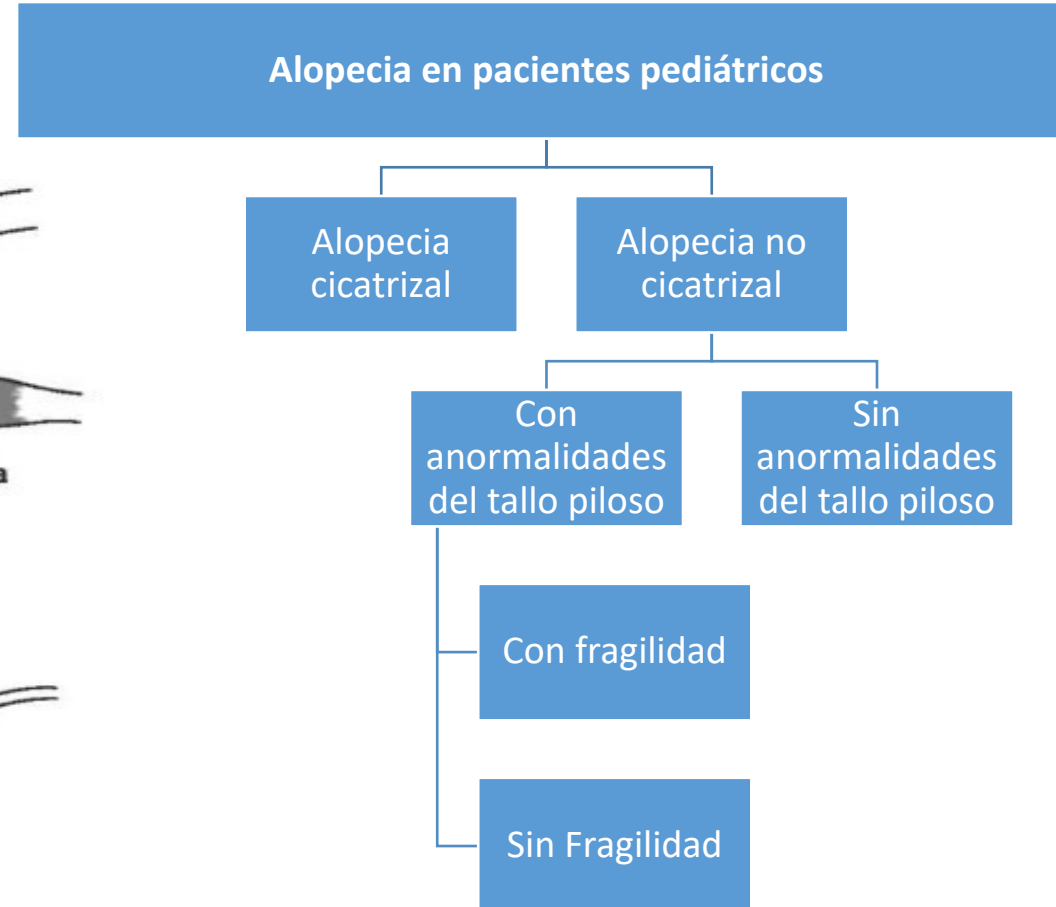
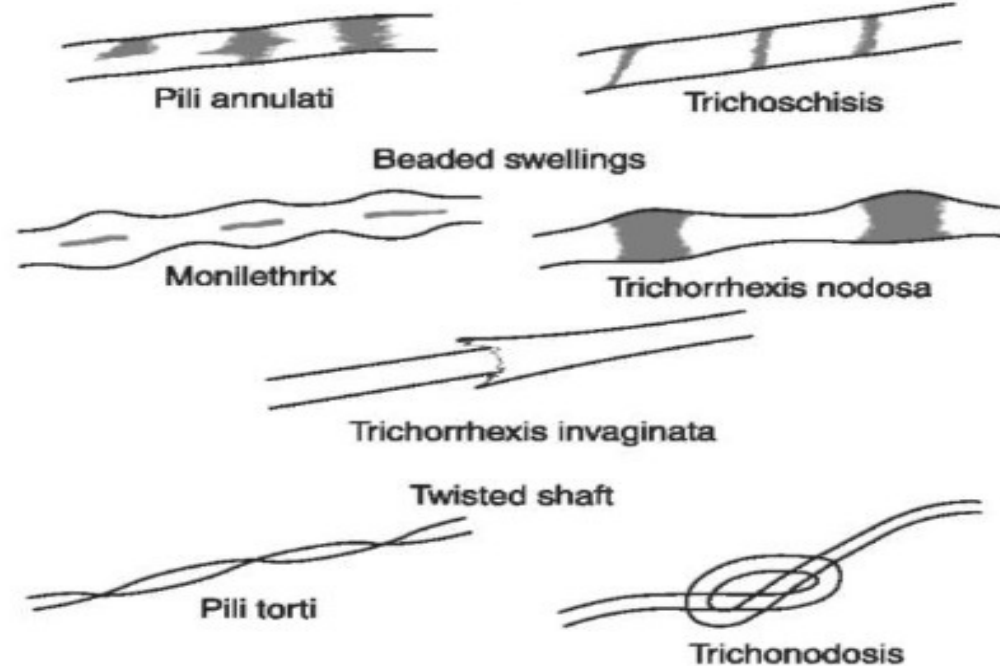
Ectodermal dysplasias

Ichthyosis

Porokeratosis

Incontinentia pigmenti

Clasificación en pacientes pediátricos



Alopecias no cicatriciales en pacientes pediátricos

Anormalidades con incremento en la fragilidad

- Tricorrexis Nodosa
- Moniletrix
- Tricorrexis Invaginata
- Pili Torti
- Pili Bifurcati
- Tricotiodistrofia
- Hipotricosis de Marie Unna

Anormalidades sin incremento en la fragilidad

- Pili Annulati
- Pelo Lanudo
- Síndrome de Pelo Impeinable
- Síndrome de Anageno Suelto

Alopecia no cicatrizal sin anomalías del tallo piloso

- Alopecia triangular congénita
- Atriquia congénita
- Hipotricosis Simple
- Displasias ectodérmicas

GRACIAS

Generalidades en la consulta de tricología