


CASOS QUE ME ENSEÑARON

CUANDO EL DERMATÓLOGO TIENE LA PALABRA ...



AsoColDerma
Asociación Colombiana de Dermatología
y Cirugía Dermatológica

Dra Angela Seidel
Armenia



CASOS QUE ME ENSEÑARON
CUANDO EL DERMATÓLOGO
TIENE LA PALABRA ...

Mujer 35 años.
Natural y
procedente de
Quimbaya Quindío.

Solicitan Interconsulta
el 3 marzo/15,
Por lesiones
generalizadas de 5
días de evolución.



AP :

COLITIS ULCERATIVA diagnosticada hace 10 años.
Complicado con anemia, secundaria a rectorragias que requirió hospitalización en varias ocasiones y transfusiones.

Hace 5 años Pioderma gangrenoso en MIs.

Venía siendo manejado episódicamente por gastroenterología → Tto con mesalazina oral y en enemas, ciclos cortos de esteroides y en algunas ocasiones azatioprina.

Embarazo hace 3 años sin complicaciones.

Suspendió mesalazina en emb y 1 año de lactancia.



- Nov 2014 (4 meses atrás) →
Reactivación de la Colitis → en Urgencias →
Rectorragias, dolor y distensión abdominal, anemia
leve → se reinicia Deflazacort y continua Mesalazina.

- 5 semanas después (2 Enero/2015) se vuelve a
Hospitalizar → Hb continua bajando : 8.4 mg/dl, Hc
25.4, leuco 4900, neutrófilos 58%, linfo 30%, monocitos
7%, eosino 2% . Fiebre. Se transfunde.

Encuentran aumento de volumen de Tiroides →
compatible con TIROIDITIS DE HASHIMOTO.

Además proteinuria en rango de SIND NEFROTICO
(NEFRITIS INTERSTICIAL).

Perfil inmune negativo, Ac antitiroideos (-), Ac dengue
(-) . Sale con Omeprazol, PDN 50 y bajar,
Azatioprina 100 mg/d, Mesalazina 1gr c/6h.



7 días después del alta (18 Enero/15) → cefalea y somnolencia, donde consulta a hospital local en 2 ocasiones y colocan dosis de dipirona → deterioro neurológico progresivo, disartria y hemiplejía izquierda → trasladada a Armenia →

TAC cerebral simple evidencia **HEMORRAGIA INTRAPARENQUIMATOSA CORTICAL TEMPORAL DERECHA** . Neurocirugía practica drenaje por craneotomía. NO encuentran vaso sangrante y piden descartar **VASCULITIS**. Estancia en UCI por 4 días con recuperación satisfactoria y sin secuelas neurológicas. C3-C4, pbas coagulación N. Arteriografía post N.



Al ingreso: Hb 9.3, Hc 27.8, PCR 8.8, Bun 2.7, Creat 0.5.

Recibe Astreonam + Vancomicina.

Dan alta con medicación previa para manejo de colitis ulcerativa con mesalazina, azatriopina y por parte de neurocirugía con fenitoina.

**MUJER JOVEN, 35 A
COLITIS ULCERATIVA 10 AÑOS
PIODERMA GANGRENOSO 5 AÑOS
REACTIVACION COLITIS ULCERATIVA
ANEMIA PROGRESIVA
HEMORRAGIA INTRAPARENQUIMATOSA
TIROIDITIS
NEFRITIS**



Al ingreso: Hb 9.3, Hc 27.8, PCR 8.8, Bun 2.7, Creat 0.5.
Recibe Astreonam + Vancomicina, Lamotrigina y sale con Fenitoina.
Dan alta con medicación previa para manejo de colitis ulcerativa
con mesalazina, azatriopina y por parte de neurocirugía con
fenitoina.

AUTOINMUNIDAD

IVA

IMATOSA

S

EFRITIS

10 días después (3 feb/15) → reingresa a Urgencias por picos febriles, mejoría de cuadro gastrointestinal pero con deterioro hematológico (anemia y neutropenia) y cuadro respiratorio asociado.

Se hospitaliza en Unidad Hemato-oncológica (Oncólogos de Occidente) para manejo y estudio de probable Síndrome mielodisplásico → Mielograma normal.

Se descartan patologías hematológicas y se da diagnóstico de **NEUTROPENIA FEBRIL - CITOPENIA INDUCIDA POR MEDICAMENTOS Y ANEMIA HEMOLITICA** y se suspende la fenitoina y se inicia lamotrigina

Se da alta con medicación previa y orden para estudio ambulatorio por Reumatología.



3 semanas después (27 feb/15) → reingresa por deterioro hematológico y brote:

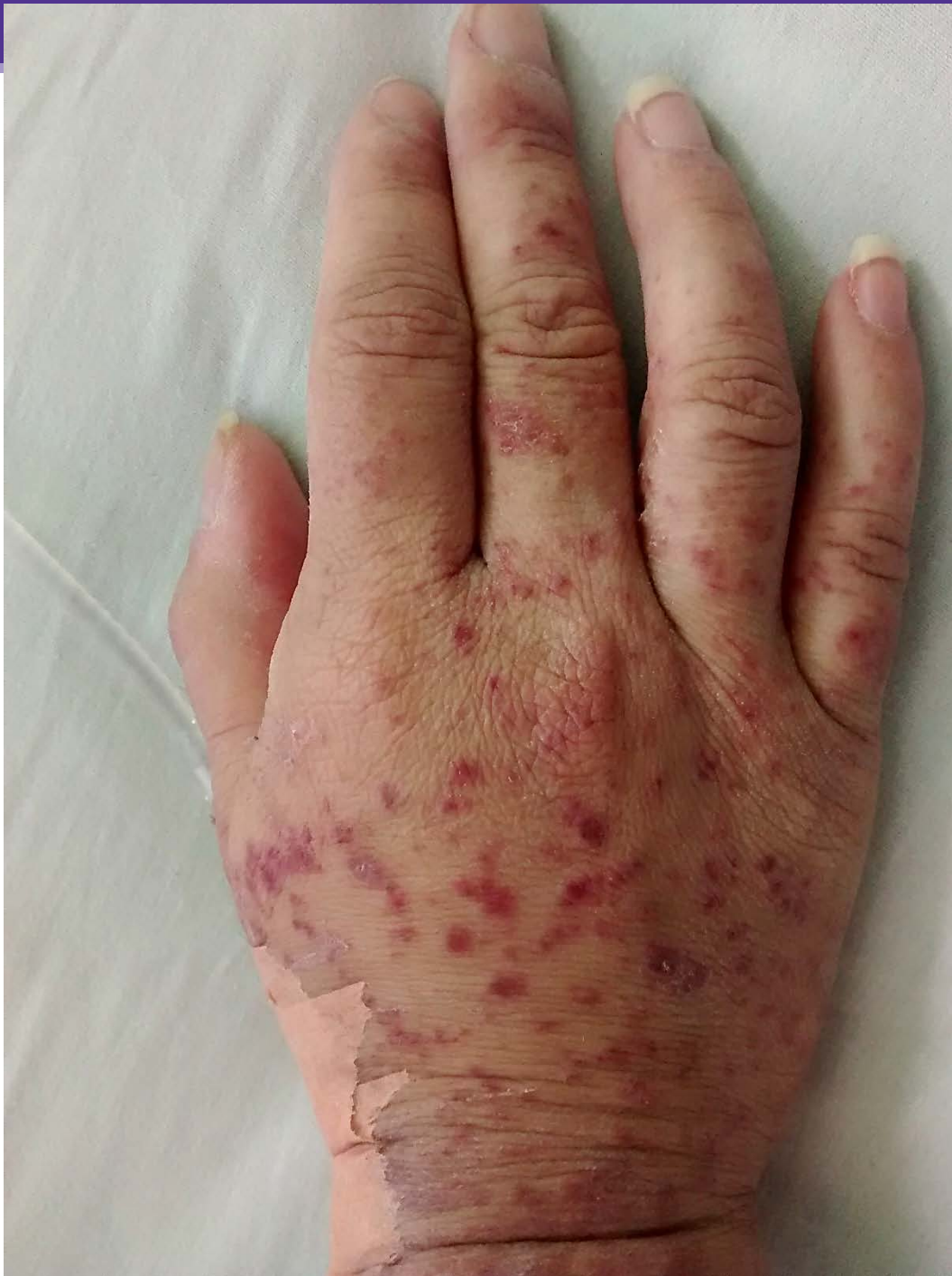Hb 7.9, hc 25, Plaq 113000, leuco 7400 con 70% neutrófilos y 24% linfo. VSG 81 .

Dx de ingreso : PANCITOPENIA POR MEDICAMENTOS , SINDR LUPUS-LIKE.

5° DIA HOSP: Hb 5.5, leucos 300 y plaquetas 62000.

Se evalúa la paciente por DERMATOLOGIA y se toma biopsia.





CLÍNICAMENTE paciente en muy buenas condiciones generales a pesar de los paraclínicos en deterioro →

Hb 5.2, Hc 14.6, Leuco 200, linfo 61%, neutrof 20%, eosinof 10.8 %, plaquetas 22000.

MED INT continua pensando en “SINDR LUPUS-LIKE” con Nefropatía.

El día de la biopsia suspende Mesalazina.



CRONOLOGIA

3 MAR/15 :

1mes : Fiebre,
Pancitopenia.
Descartan Sind,
Erupción cutánea → IC

3 FEB/15 :

4 sem: Fiebre,
Anemia. Descartan
Sind Mielo-
displásico

18 ENE/15 :



2 sem: Hemorragia
cerebral

2 ENE/15 :

5 sem: Fiebre,
Anemia. Tiroiditis y
Proteinuria

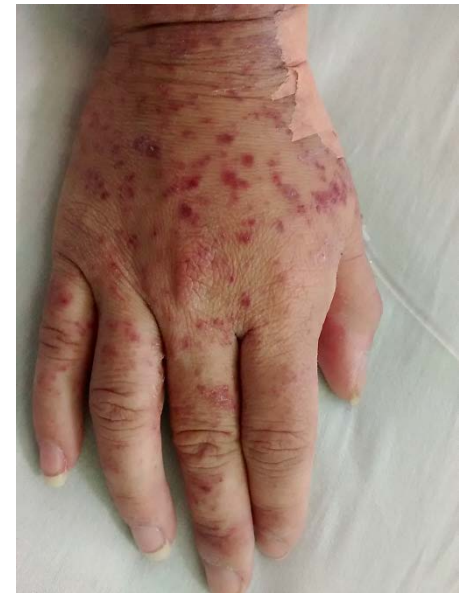NOV/14 :

Reactivación colitis.
Reinicia MS y Dfzc



IMPRESIÓN DX DERMATOLOGÍA→

- Vasculitis autoinm o séptica?
- Exantema viral en pte pancitopénica ?
- Toxicodermia ??



LA DERMATOLOGIA TIENE LA PALABRA....

EVOLUCION HOSPITALARIA DERMATOLOGIA

SUBJETIVO:

Paciente vista ayer por dermatología. SE REVISALA LITERATURA : SE PIENSA QUE TODO EL CUADRO CLINICO : PANCIOPENIA, NEFRITIS, INFLAMACION INTESTINAL, FIEBRE Y BROTE CUTANEO MORBILIFORME PUEDE EXPLICARSE POR UN SINDR DRESS (DRUG RASH WITH EOSINOPHILIA AND SISTEMIC SYNTOMS) provocada por la mesalazina. se revisan los hemogramas previos y realmente solo en algunos se encuentra un poco de eosinofilia relativa. Ahora con un conteo tan bajo de leucocitos y 12% de eosinofilos pudiera ser compatible. LA SUSPENSIÓN DEL MEDICAMENTO CAUSANTE FUE SOLO HACE 3-4 DIAS. SE SUGIERE PONER LOS PULSOS DE METILPREDNISOLONA. se esperara los datos de la biopsia de piel

OBJETIVO:

Tension Arterial: 110 / 60 mm/Hg Presion Arterial Media: 77 mm/Hg Frecuencia Cardíaca: 110 x min
Frecuencia Respiratoria: 14 x min Temperatura: 36,0 °C SO₂: 97 % Peso: 0 Talla: 0 IMC: 0


SINDR DRESS

ANALISIS:

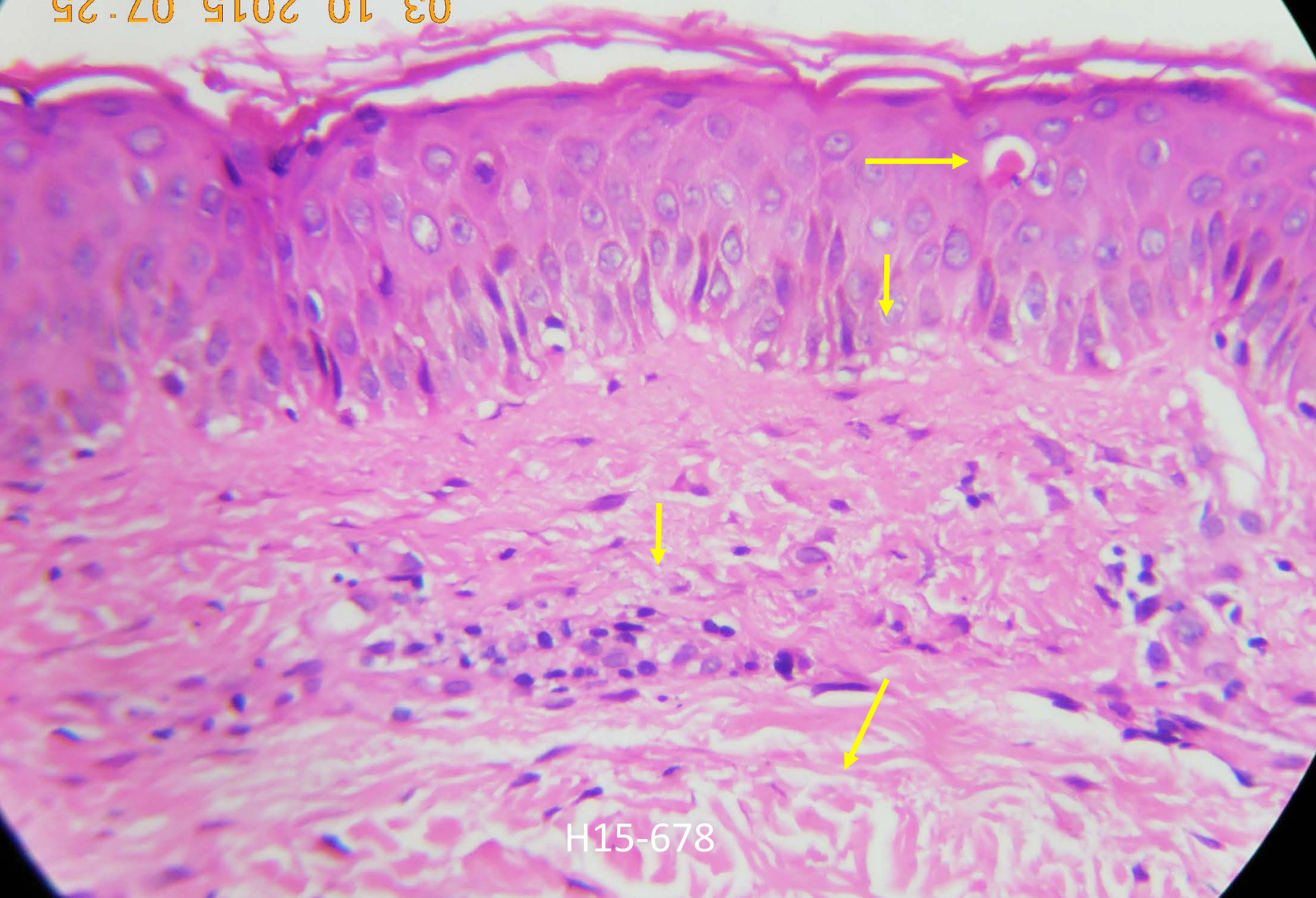
SIND DRESS

CONDUCTA:

SUSPENDER DEFINITIVAMENTE SULFASALAZINA, METILPREDNISOLONA



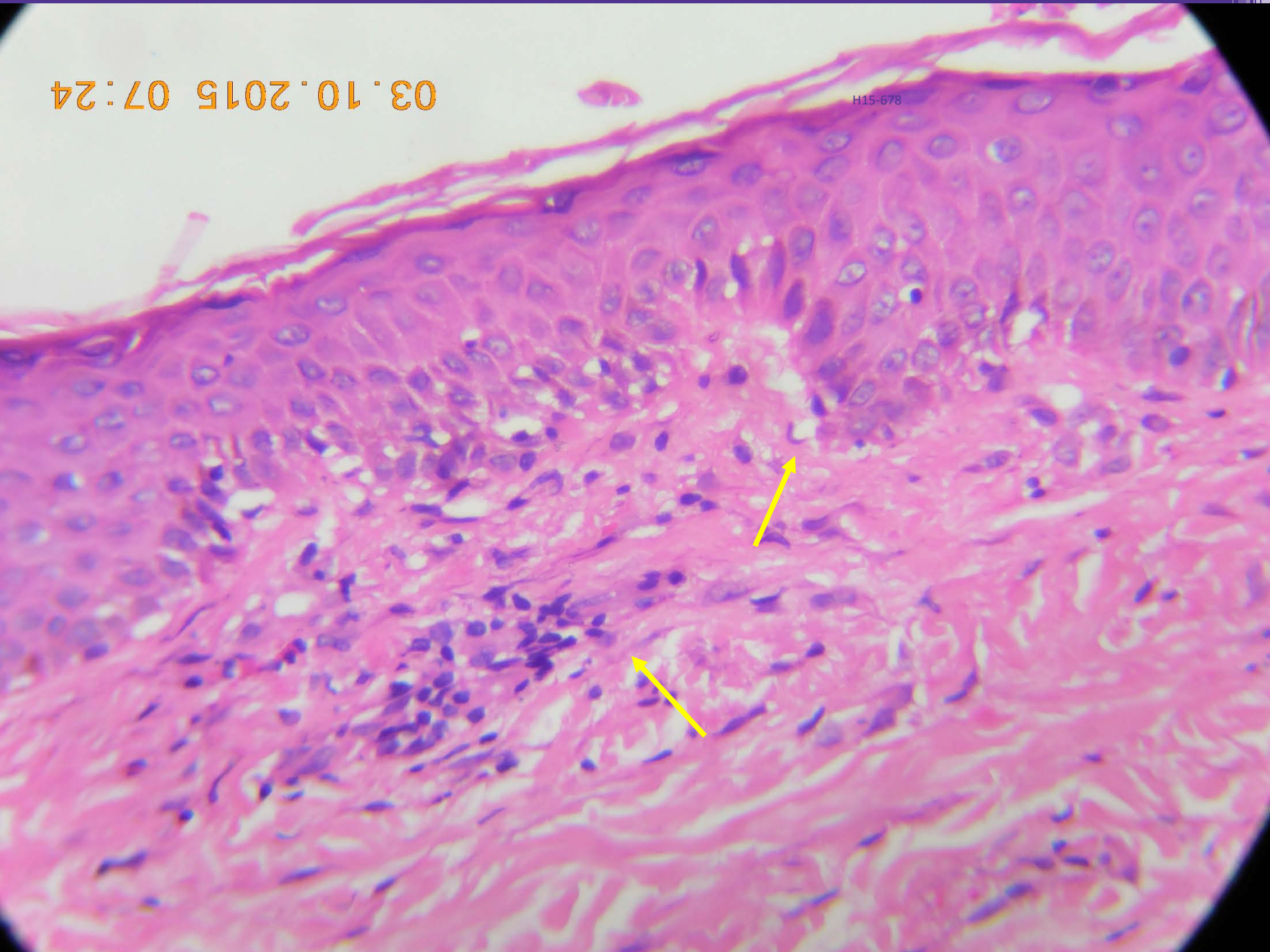
03.10.2015 07:25



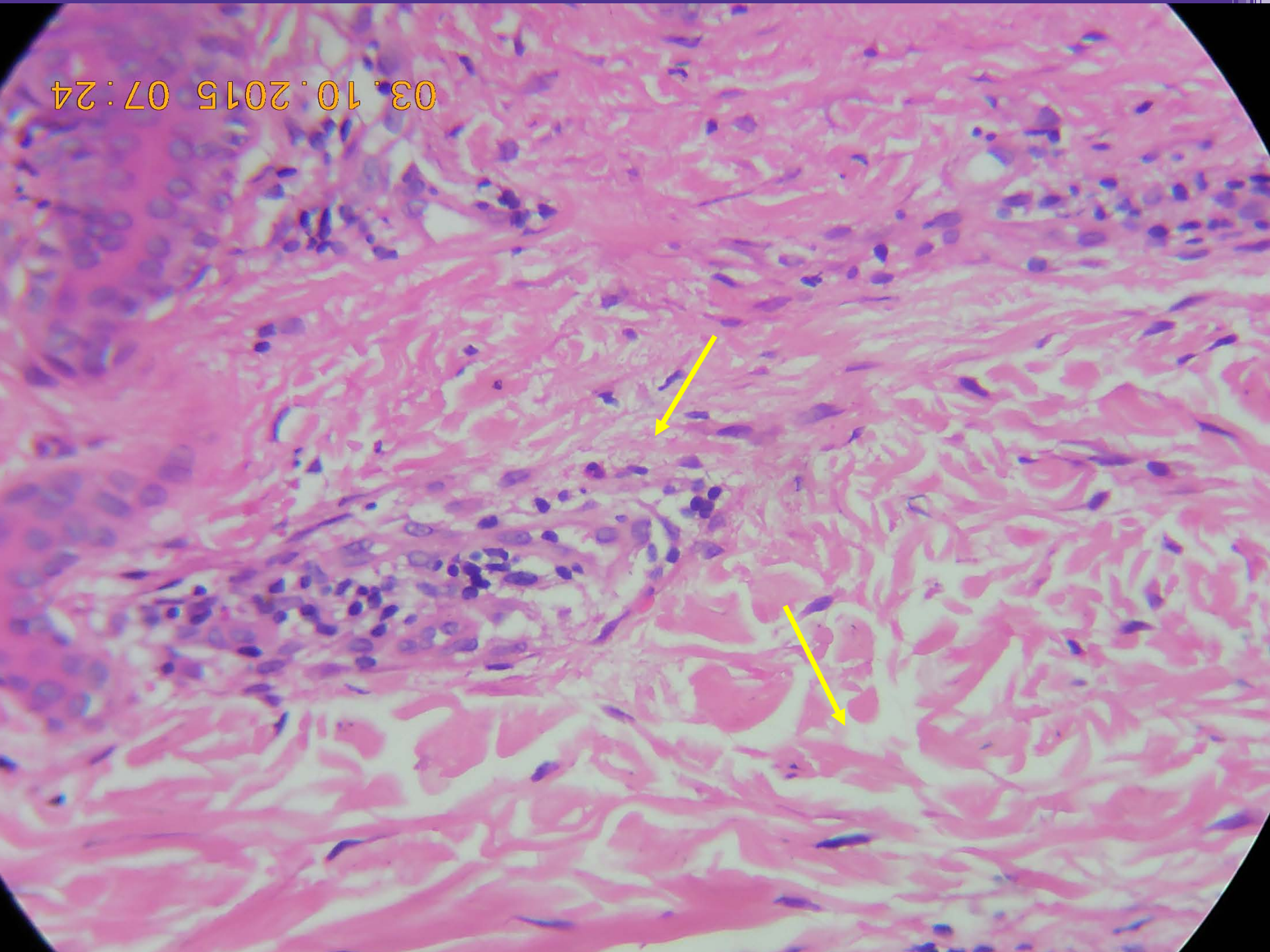
H15-678

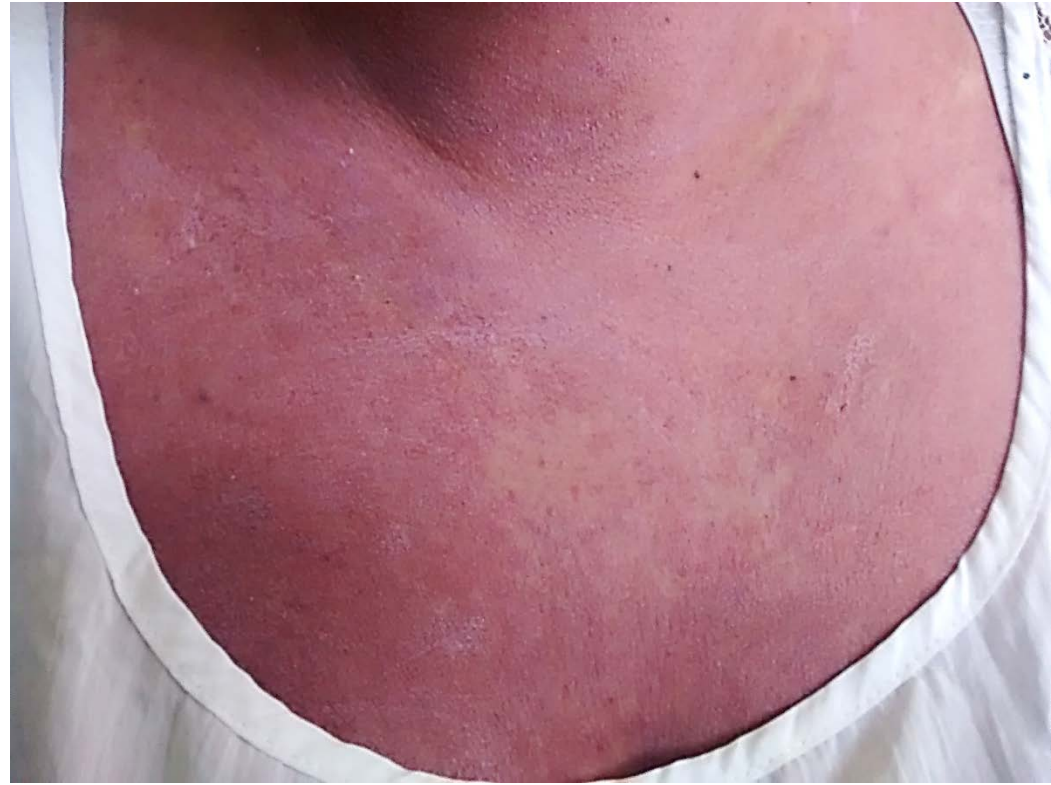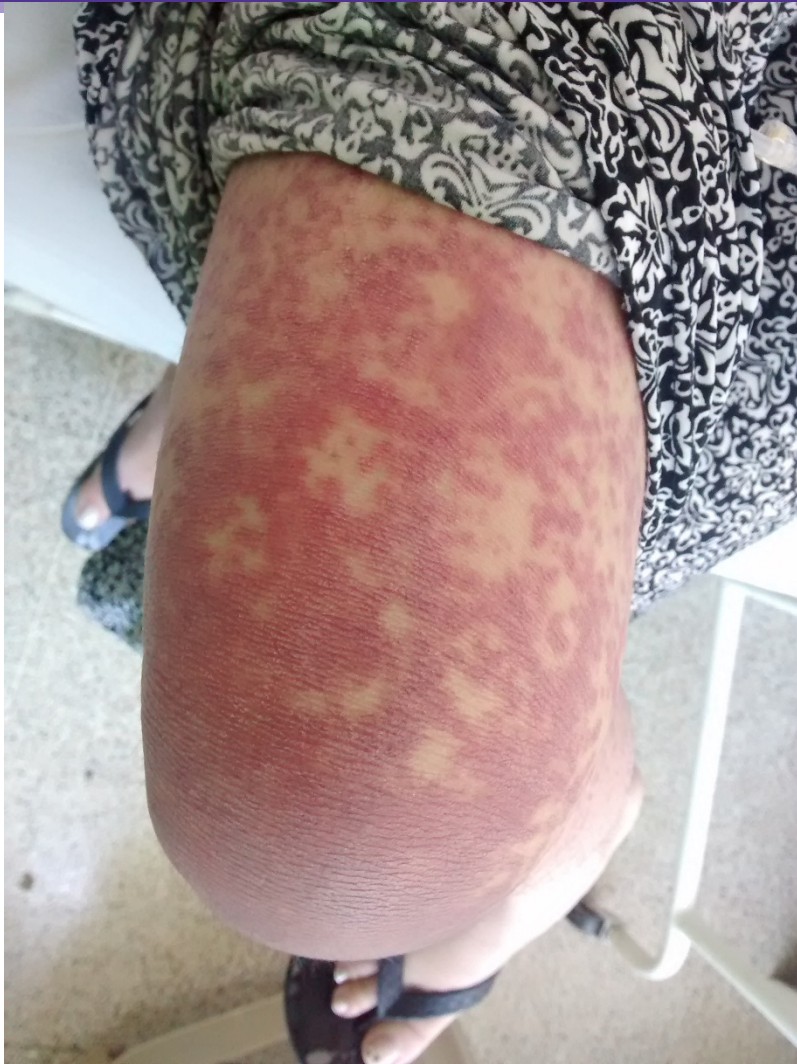03.10.2015 07:24

H15-678

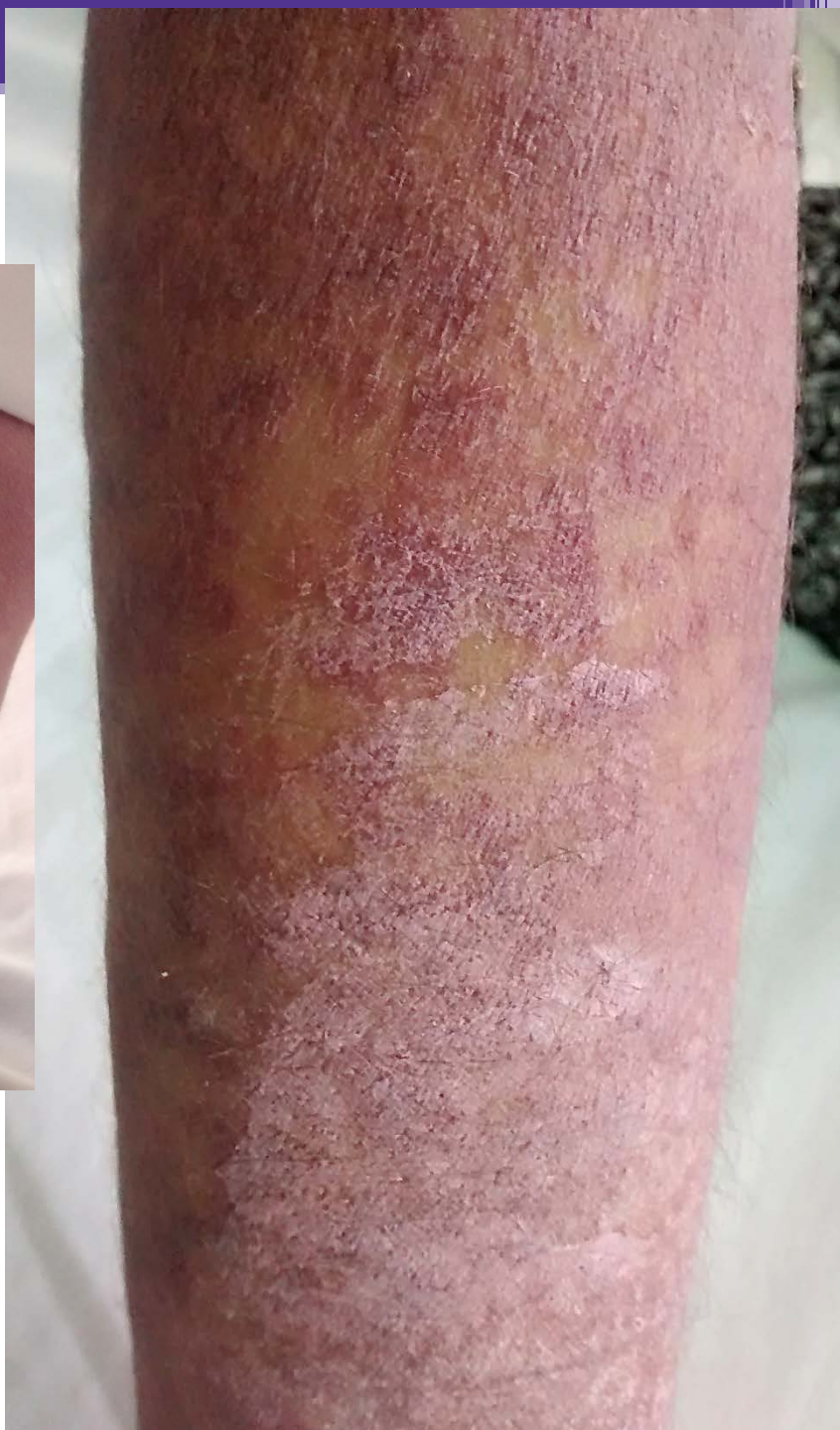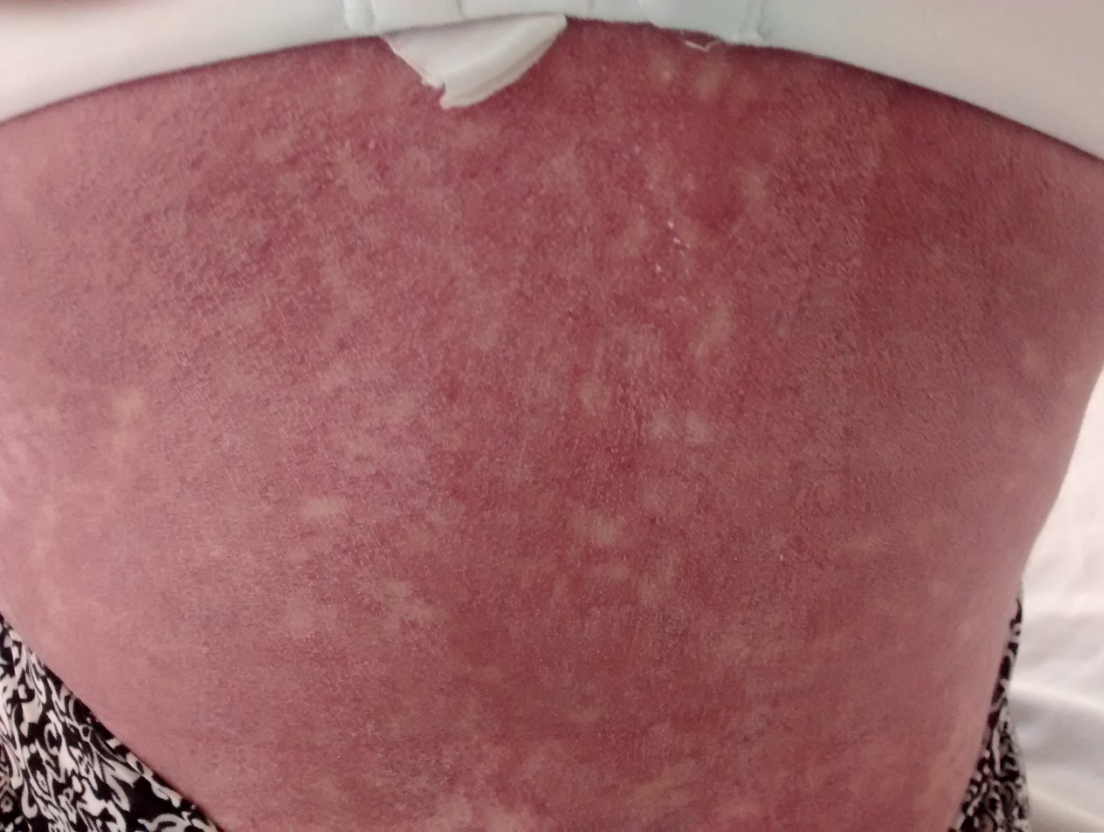


03.10.2015 07:24





1 SEMANA DESPUES...



Finalidad Consulta: No_Aplica

EVOLUCION HOSPITALARIA MEDICINA INTERNA

SUBJETIVO:

DIA 15 DE HOSPITALIZACION, CON DIAGNOSTICOS DE: 1. SINDROME DE DRESS. 2. NEUTROPENIA FEBRIL. 3. ANTECEDENTE DE COLITIS ULCERATIVA. REFIERE REFIERE NO HA VUELTO A PRESENTAR DEPOSICIONES DIARREICAS, DIURESIS POSITIVA, TOLERA LA VIA ORAL.


OBJETIVO:

Tension Arterial: 120 / 80 mm/Hg Presion Arterial Media: 93 mm/Hg Frecuencia Cardíaca: 54 x min
Frecuencia Respiratoria: 18 x min Temperatura: 37,5 °C SO₂: 96 % Peso: 0 Talla: 0 IMC: 0

PACIENTE CONCIENTE, ALERTA, ORIENTADA, ACEPTABLES CONDICIONES GENERALES. MUCOSA ORAL HUMEDA, CUELLO MOVIL SIN INGURGITACION. TORAX NORMOEXPANDIBLE, RUIDOS CARDIACOS RITMICOS SIN SOPLO, RUIDOS RESPIRATORIOS SIN AGREGADOS CON MURMULLO VESICULAR CONSERVADO. ABDOMEN BLANDO, DEPRESIBLE, NO DOLOROSO A LA PALPACION. EXTREMIDES EUTROFICAS SIN EDEMA. PIEL CON RASH MORBILIFORME. SIN DEFICIT NEUROLOGICO APARENTE. 28/02/15: HbA1c: 6.4, TGO: 9, TGP: 22, FA: 113, DHL: 182. 02/02: ECO ABDOMINAL CH 12/03/15: HG 8, HTO 23.5, PLAQUETAS 46000, LEUCOS 1000. CH 13/03/15: HG 7.7, HTO 21.2, PLAQUETAS 38000, LEUCOS 1200.

ANALISIS:

PACIENTE DE 36 AÑOS, CON DIAGNOSTICOS ANOTADOS, EVOLUCION CLINICA ESTACIONARIA. CH DE CONTROL DEL DIA DE AYER: HG 7.7, HTO 21.2, PLAQUETAS 38000, LEUCOS 1200. PACIENTE QUE POR ESTADO FEBRIL Y NEUTROPENIA SE LE INICIO MANEJO ANTIBIOTICO CON VANCOMICINA 500 MG CADA 12 HORAS Y MEROPENEM 1 GR CADA 8 HORAS HOY DIA 8. POR RECOMENDACION DE MEDICINA INTERNA SE SUSPENDE METILPREDNISOLONA Y SE INICIA DEXAMETASONA 8 MG CADA 8 HORAS. EL DIA DE AYER FUE VALORADA POR HEMATOLOGA QUIEN INDICA NUEVA DOSIS DE FILGASTRIM DURANTE 3 DIAS, CONSIDERA QUE NO ES NECESARIO TRANSFUSION DE CONCENTRADOS GLOBULARES YA QUE EN EL MOMENTO NO ES SINTOMATICA. INDICA QUE METAS DE PLAQUETAS DEBEN SER MAYOR A 20000 SI PRESENTA FIEBRE O SANGRADO ACTIVO. SE SOLICITA DOSAJE DE INMUNOGLOBULINAS Y PROTEINOGRAMA ELECTROFORETICO INDICADOS POR HEMATOLOGIA.





AsoColDerma
Asociación Colombiana de Dermatología
y Cirugía Dermatológica

XXXI CONGRESO COLOMBIANO
DE DERMATOLOGIA
Y CIRUJIA DERMATOLÓGICA



EL HOY Y MAÑANA DE LA PIEL
EN LA CIUDAD BONITA
del 10 al 16 de noviembre

FECH A	Hb- Hc	Leuc o	Plaq	linf o	neu tro	eosi no	mon o	HbA 1c- GLI	GOT(15- 37)- GPT(30- 65)	FA(5 0- 136)	DHL(81- 234)	PCR/ VSG	CREA T	BUN	T°	
2-1- 15	8.4/2 5.4	4900	5240 00	27.1 %	59.5 %	1.8%	9.9%					28				
7-1- 15	8.4/2 5.4	4900	5240 00	30%	58%	2%	7%					88				
18-1- 15	9.3/2 7	1100	2550 00	29.5 %	58%	3.5%						9.8/ 89	0.5	2.7		HC Arter iogra fia N
3-3- 16	5.5/1 6	300	6200 0	30%	44%	0.4%		6.4- 105	9 -22	113	182	26 / 72			39°C	MPD N- susp Msz
5-3- 15	5.5/1 5.2	200	2900 0	12X1 0 CEL	9 X 10 CEL	3	1								39.5° c	FILG ASTR IM DOSI S UNIC A
9-3- 15	7.6/2 2	300	1500 0	6X10 CEL	4X10 CEL								0.8	19.7		
13-3- 15	7.7/2 1	1200	3800 0	25%	57%	0%										




“ ..Se remite a cuarto nivel para valoración conjunta además por servicio de hematología, gastroenterología y reumatología donde continúan igual manejo y repiten Aspirado de médula ósea que concluye nuevamente reporte negativo para síndrome mielo-displásico y presenta hiperreactividad de medula ósea. Con el paso de los días posterior a suspensión de medicación la paciente presenta normalidad de líneas celulares; paciente a quien dan alta con líneas celulares dentro de la normalidad”



Sindr DRESS (Drug Reaction with
Eosinophilia and Sistemic
Syntoms)

**SINDR DIDMOHS (Drug Induced
Delayed Multiorgan
Hypersensitive Syndrome)**



SINDR DIDMOHS

(Drug Induced Delayed Multiorgan Hypersensitive Syndrome)

“Severa reacción medicamentosa, idiosincrática, caracterizada por un largo periodo de latencia.”
(2-8 semanas)

Varias nomenclaturas :

PSEUDOLINFOMA INDUCIDO POR DROGAS,

SIND DE HIPERSENSIBILIDAD A ANTICONVULSIVANTES,

HIPERSENSIBILIDAD INDUCIDA POR DROGAS,

SINDR DRESS (DRUG REACTION WITH EOSINOPHILIA AND SYSTEMIC SYNTOMS) 1996,

SINDR DIDMOHS (DRUG INDUCED DELAYED MULTIORGAN HYPERSENSITIVE SYNDROME) 1998

Correspondence

July 1998

DIDMOHS: A Proposed Consensus Nomenclature for the Drug-Induced Delayed Multiorgan Hypersensitivity Syndrome

Richard D. Sontheimer, MD; Karen R. Houpt, MD

» Author Affiliations

Arch Dermatol. 1998;134(7):874-875. doi:

While reviewing a manuscript on the "sulfone syndrome," it occurred to us how inconsistent the literature is in referring by name to this rather distinctive syndrome that was initially characterized almost half a century ago.¹ Such ambiguity in nomenclature can be harmful since prompt recognition and treatment of

Arch Dermatol. 1998 Jul;134(7):874-6.

DIDMOHS: a proposed consensus nomenclature for the drug-induced delayed multiorgan hypersensitivity syndrome.

Sontheimer RD, Houpt KR



- Inicio tardío (2-12 semanas)
- Curso largo (más de 2 sem) con empeoramientos aún después de suspensión.
- Mortalidad alrededor del 10% casos
- Por necrosis hepática, coagulopatía y sepsis.
- Puede recurrir cuando se introduce otra medicación estructuralmente no relacionada Ab son el 2° medicamento mas comprometido.

Allergy Asthma Proc. 2015 Nov-Dec;36(6):501-5. doi: 10.2500/aap.2015.36.3903.

Drug reaction with eosinophilia and systemic symptoms syndrome.

Spriet S¹, Banks TA.



Medicamentos más reportados :

- ANTICONVULSIVANTES (fenitoina, fenobarbital, carbamazepina, lamotrigina)
- ALOPURINOL,
- SULFAS (dapsona, trimetropin-sulfa, sulfasalazina),
- AINEs (mesalazina),
- ANTIBIOTICOS (minociclina, penicilinas),
- ANTIRETROVIRALES (nevirapina, abacavir)
- ANTITUBERCULOSOS
- y otros.




Lo más frecuente :

- Fiebre,
- Exantema,
- Linfadenopatía,
- Cambios hematológicos y
- Hepáticas.

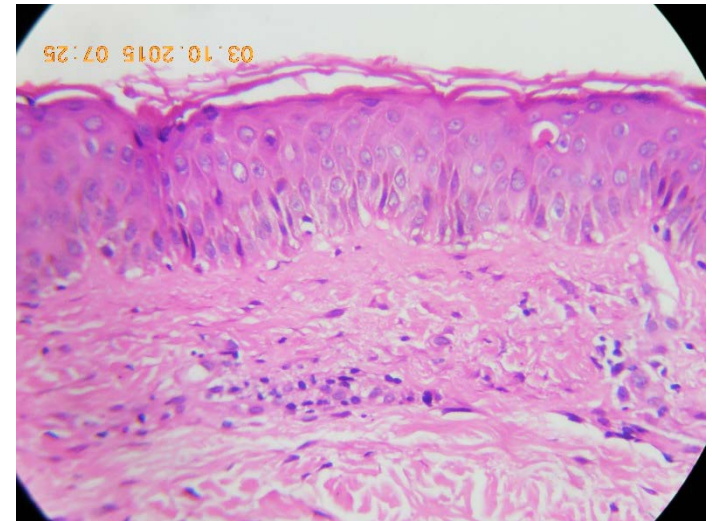
Otras alteraciones sistémicas: neumonitis, nefritis, miocarditis, pericarditis, colitis.

CUTÁNEAS:

Exantema morbiliforme maculo-pápular, vesicular y ampollosas, urticarianas, en diana tipo EM, S-J y NET, eritrodermia, edema facial. Poca afectación de mucosas.



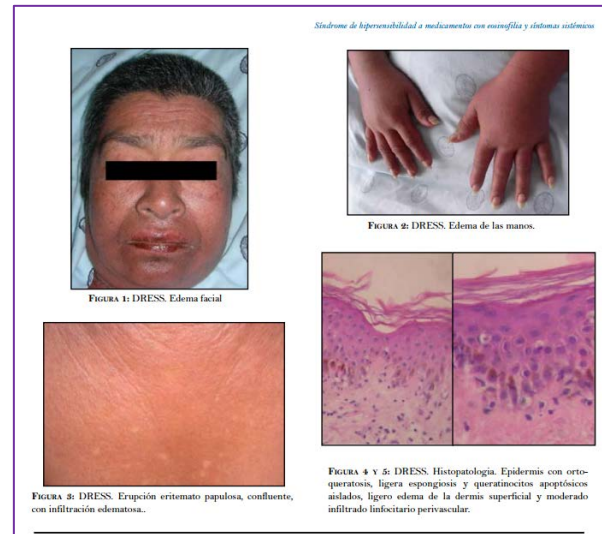
HISTOPATOLOGIA :
Inespecífica :
Espongiosis,
paraqueratosis,
QUERATINOCITOS
NECROTICOS AISLADOS,
Edema dérmico,
infiltrados perivascularres
y difusos a menudo con
eosinofilos.
Menos frec: EM-like,
pseudolinfoma-like o
liquenoide.



Síndrome de hipersensibilidad a medicamentos con eosinofilia y síntomas sistémicos (DRESS)

Drug Rash with Eosinophilia and Systemic Symptoms(DRESS).

Autor(s) Ximena Sánchez¹, Cesar Merlano², Claudia Marcela Cruz³



Es importante destacar que los familiares en primer grado de pacientes que desarrollaron DRESS tienen un riesgo cuatro veces mayor, que la población general de susceptibilidad a estos fármacos. Por este motivo debe realizarse el correspondiente asesoramiento familiar.

CRITERIOS DIAGNÓSTICOS DE *DRESS**

*(SINDROME DE REACCIÓN
MEDICAMENTOSA CON EOSINOFILIA Y
SÍNTOMAS SISTÉMICOS).*



** Por sus siglas en inglés.*

Husain Z et al. DRESS syndrome. Part I. Clinical perspectives. J Am Acad Dermatol 2013, 68(5):693 e1-e14.

http://asocolderma.org.co/medico/noticias/criterios_diagnosticos_en_dermatologia_dress_reaccion_medicamentosa_con_sintomas_sistemicos



Bocquet et al	RegiSCAR	J-SCAR
Rash cutáneo medicamentoso.	Rash agudo*	Rash maculopapular inicio > 3 semanas posterior a inicio de medicamento sospechoso.
Anormalidades hematológicas: <ul style="list-style-type: none"> Eosinófilos \geq 1500 Presencia de linfocitos atípicos. 	Sospecha de medicamentos causante de reacción. *	Síntomas persistentes después de suspensión de medicamento.
Compromiso sistémico <ul style="list-style-type: none"> Adenopatía \geq 2 cm. Hepatitis con elevación de transaminasasa en 2 veces. Neumonitis intersticial. Carditis. 	Anormalidades hematológicas: ** Linfocitos elevados o disminuidos. Eosinófilos elevados. Plaquetas disminuidas.	Anormalidades en leucocitos: Leucocitosis: > 11.000 Linfocitos atípicos > 5% Eosinófilos \geq 1500
<ul style="list-style-type: none"> Bocquet: los 3 criterios presentes RegiSCAR: *necesarios, ** por lo menos 3 deben estar presentes. J-SCAR: los 7 criterios presentes 	Fiebre > 38°C **	Fiebre > 38°C.
	Hospitalización.*	Anormalidades hepáticas con ALT > 100 U/L u otro órgano comprometido.
	Aumento de ganglios linfáticos \geq 2 sitios **	Linfadenopatía.
	Compromiso de \geq 1 órgano interno. **	Reactivación HHV-6.

Gran Variabilidad clínica en la afectación de piel y de órganos internos, según el medicamento causal →

Tabla 3. Fármacos que se relacionan con daño en órganos específicos en DRESS

Fármaco	Órgano
Alopurinol	Riñón
Ampicilina	Corazón
Carbamazepina	Hígado y riñón
Minociclina	Hígado, pulmones y corazón
Fenitoina	Hígado

Basada en Husain Z, Reddy BY, Schwartz RA. DRESS syndrome: Part I. Clinical perspectives. J Am Acad Dermatol 2013; 68: 1-14.

DRESS syndrome

Part I. Clinical perspectives

Zain Husain, MD, Bobby Y. Reddy, MD, Robert A. Schwartz, MD, MPH, FRCP (Edin) 

Br J Dermatol. 2006 Aug;155(2):422-8.

Variability in the clinical pattern of cutaneous side-effects of drugs with systemic symptoms: does a DRESS syndrome really exist?

Peyrière H¹, Dereure O, Breton H, Demoly P, Cociglio M, Blayac JP, Hillaire-Buys D; Network of the French Pharmacovigilance Centers.

FISIOPATOLOGIA

- Deficiencia de enzimas detoxificantes → metabolitos activan eosinófilos a través de Linf T que liberan IL5.
- Predisposición genética: ej: HLA-B*5701 en ciertos grupos étnicos para DRESS y HLA-B*1502 asociado a SJS x carbam.
- Interacción virus-droga → virus del grupo del HV (HHV- 6 y 7, CMV, EBV) → la manifestación clínica sería la expresión de Linf T reactivados contra el virus que hacen amplificación con los medicamentos.

REACCIONES DE HIPERSENSIBILIDAD A MEDICAMENTOS

- Tipo A: acción dir
- Tipo B: idiosincráticas o x hipersensibilidad →
Alérgicas o Pseudoalérgicas (No mediadas Inm) →
2-3% de los ptes hospitalizados hacen EXANTEMAS x med.
Mas riesgo : Atópicos, Mujeres, Aplicación epicutánea de med,
algunos HLA.



**REACCIONES “ALERGICAS”
NO INMEDIATAS A MEDICAMENTOS**



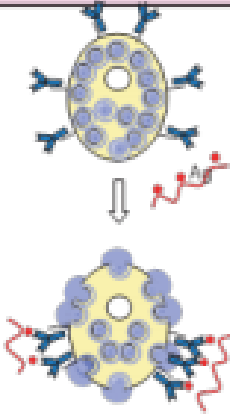

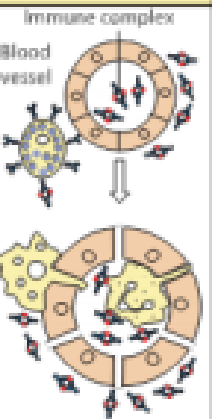
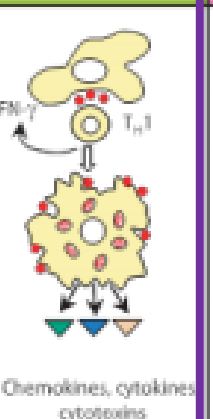
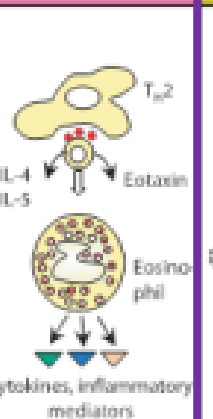
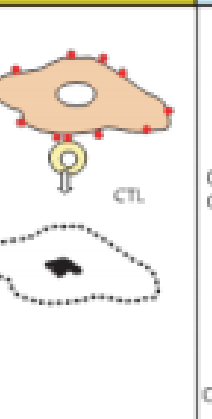
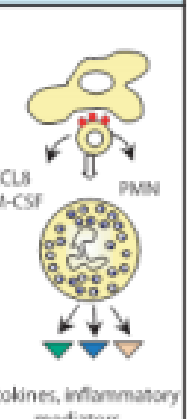
	Type I	Type II	Type III	Type IVa	Type IVb	Type IVc	Type IVd
Immune reactant	IgE	IgG	IgG	IFN- γ , TNF- α (T _H 1 cells)	IL-5, IL-4/IL-13 (T _H 2 cells)	Perforin/ granzyme B (CTL)	CXCL8, GM-CSF (T cells)
Antigen	Soluble antigen	Cell- or matrix-associated antigen	Soluble antigen	Antigen presented by cells or direct T-cell stimulation	Antigen presented by cells or direct T-cell stimulation	Cell-associated antigen or direct T-cell stimulation	Soluble antigen presented by cells or direct T-cell stimulation
Effector	Mast cell activation	FcR+ cells (phagocytes, NK cells)	FcR+ cells Complement	Macrophage activation	Eosinophils	T cells	Neutrophils
							
Example of hypersensitivity reaction	Allergic rhinitis, asthma, systemic anaphylaxis	Hemolytic anemia, thrombocytopenia (e.g., penicillin)	Serum sickness, Arthus reaction	Tuberculin reaction, contact dermatitis (with IVc)	Chronic asthma, chronic allergic rhinitis Maculopapular exanthema with eosinophilia	Contact dermatitis Maculopapular and bullous exanthema Hepatitis	AGEP Behçet's disease

Figure 1. Classification of hypersensitivity reactions. Cellular and soluble immune components

Nonimmediate Allergic Reactions Induced by Drugs: Pathogenesis and Diagnostic Tests

MJ Torres,¹ C Mayorga,² M Blanca¹

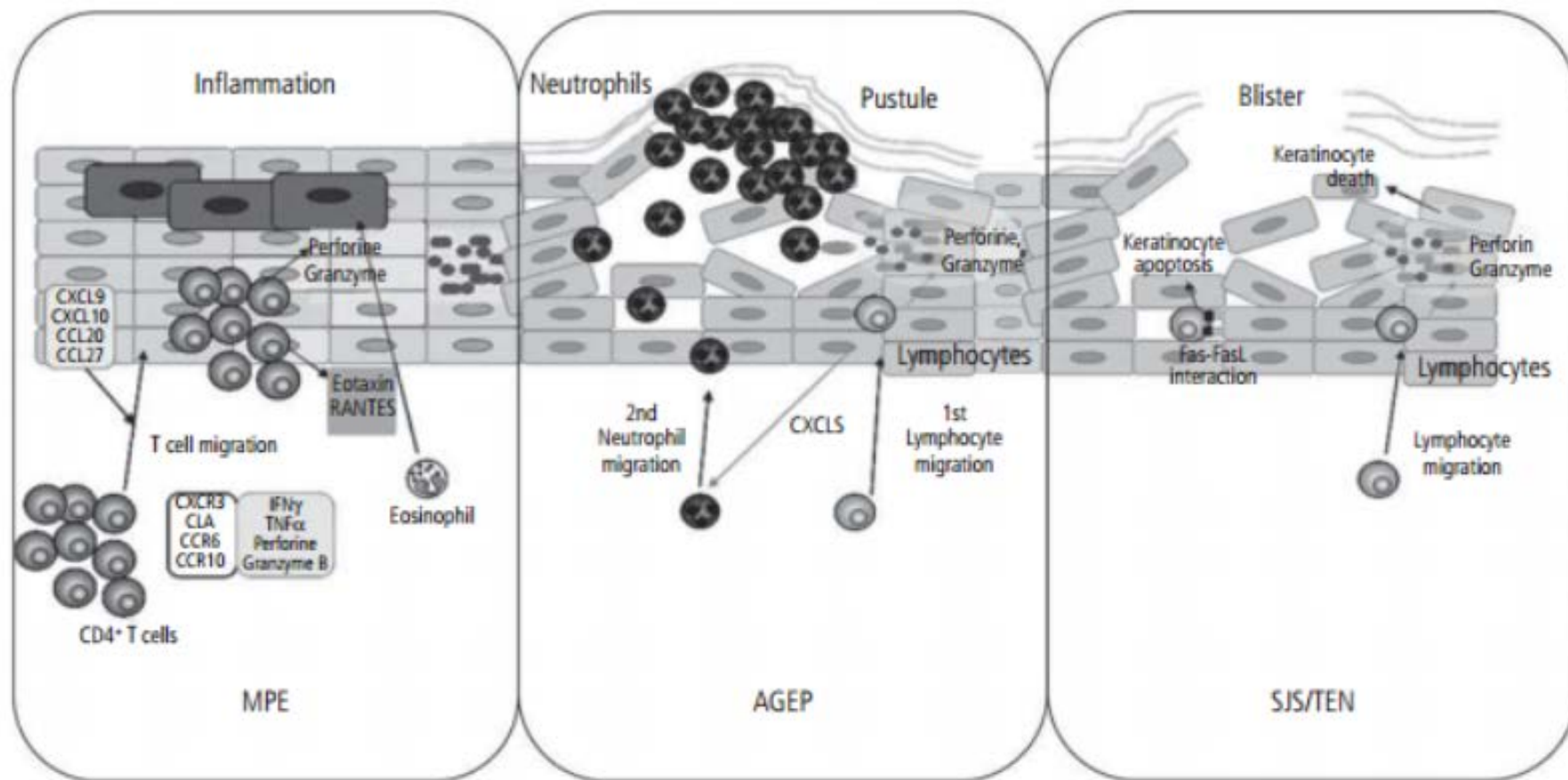
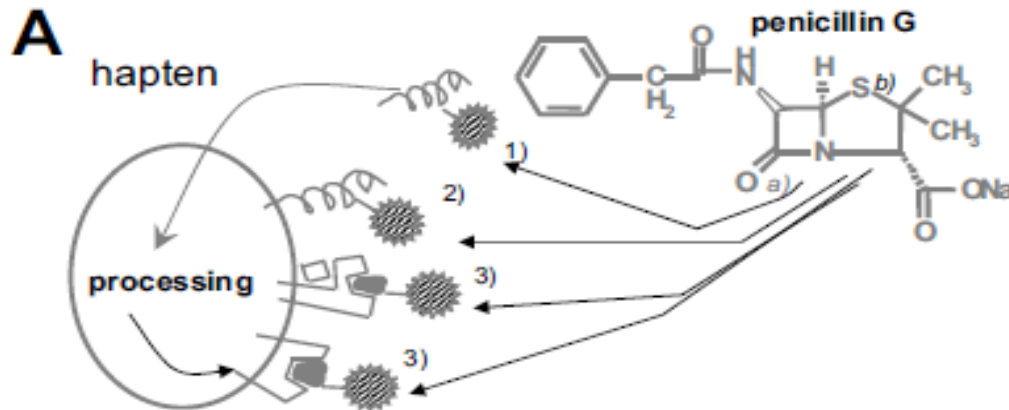


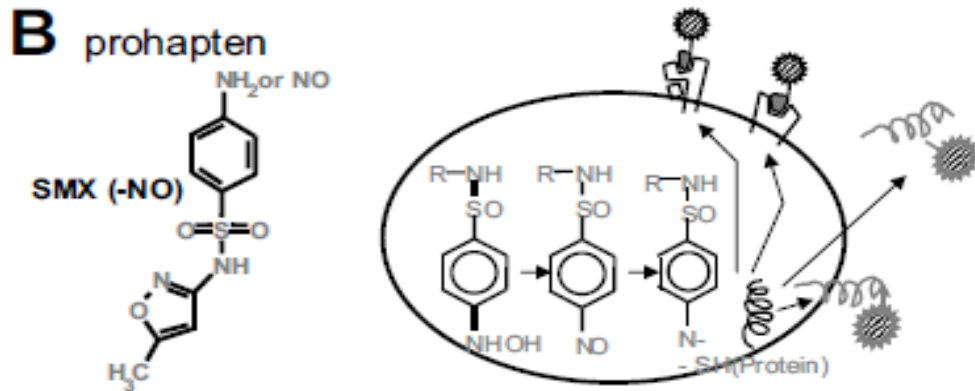
Figure 3. Immunopathologic mechanisms involved in maculopapular exanthema (MPE), acute generalized exanthematous pustulosis (AGEP), and Stevens-Johnson syndrome/toxic epidermal necrolysis (SJS/TEN). CLA indicates cutaneous lymphocyte-associated antigen; TNF, tumor necrosis factor.

FISIOPATOLOGIA



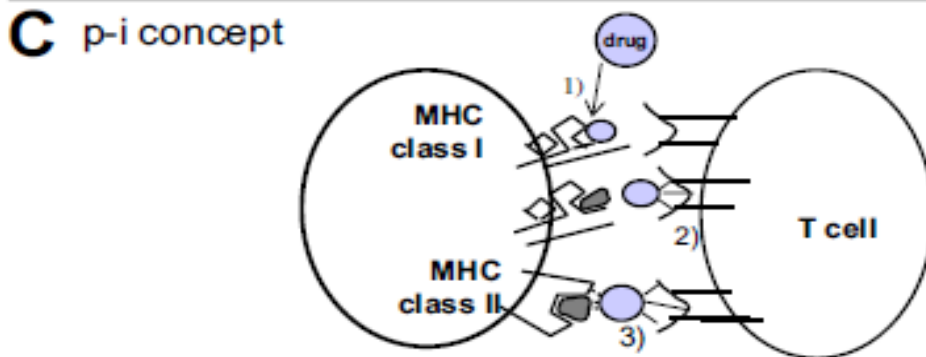
Haptén (penicillin G)
Binding to
1.) soluble proteins
or
2.) membrane bound proteins
or
3.) the MHC-peptide complexes
(I & II) directly binding a) via β -
lactam-ring forming penicilloyl
(PPL-PLL) or b) via thiazolidin
structure.

Clinic: "everything":
1 & 2 (binding to cell-bound and
soluble proteins) \rightarrow
IgE or IgG to haptén-protein:
anaphylaxis, hemolytic anemia,
thrombocytopenia
3 : MHC class I and II
modification: T-cell reaction
with exanthem, hepatitis,
interstitial lung disease, contact
dermatitis, AGEP, TEN....



**Metabolism dependent haptén
formation (e.g.
Sulfamethoxazole, SMX):** Uptake
of the non-haptén drug SMX in
cells able to metabolise it,
generation of a haptén (SMX-NO),
which can bind to intracellular
proteins: presentation of
processed modified peptides and
binding to extracellular soluble
proteins (\rightarrow both, T and B cell
responses might develop): The
metabolism may also induce co-
stimulatory molecules on antigen
presenting cells

Clinic: "everything":
potentially immunogenic for B
and T-cells;
Immunogenicity and clinical
manifestation might be
restricted to the liver (hepatitis!)
or kidney (interstitial nephritis!),
where metabolism occurs



p-i concept: The drug binds via
non covalent bonds to the MHC
molecule (3; unclear whether with
or without peptide) and stimulates
T cells (CD8+); or it happens to fit
into some TCR (2) with sufficient
affinity to cause a signal. This
drug-TCR interaction is
supplemented by MHC interaction
(3); No metabolism of drugs
required. The reacting T cells are
probably preactivated and have an
additional peptide specificity.

Clinic: *only T cells*
an exclusive T cell response
might develop with exanthems,
hepatitis, etc.
Whether B cells (by drug
binding to Ig) can similarly be
stimulated, remains unclear.

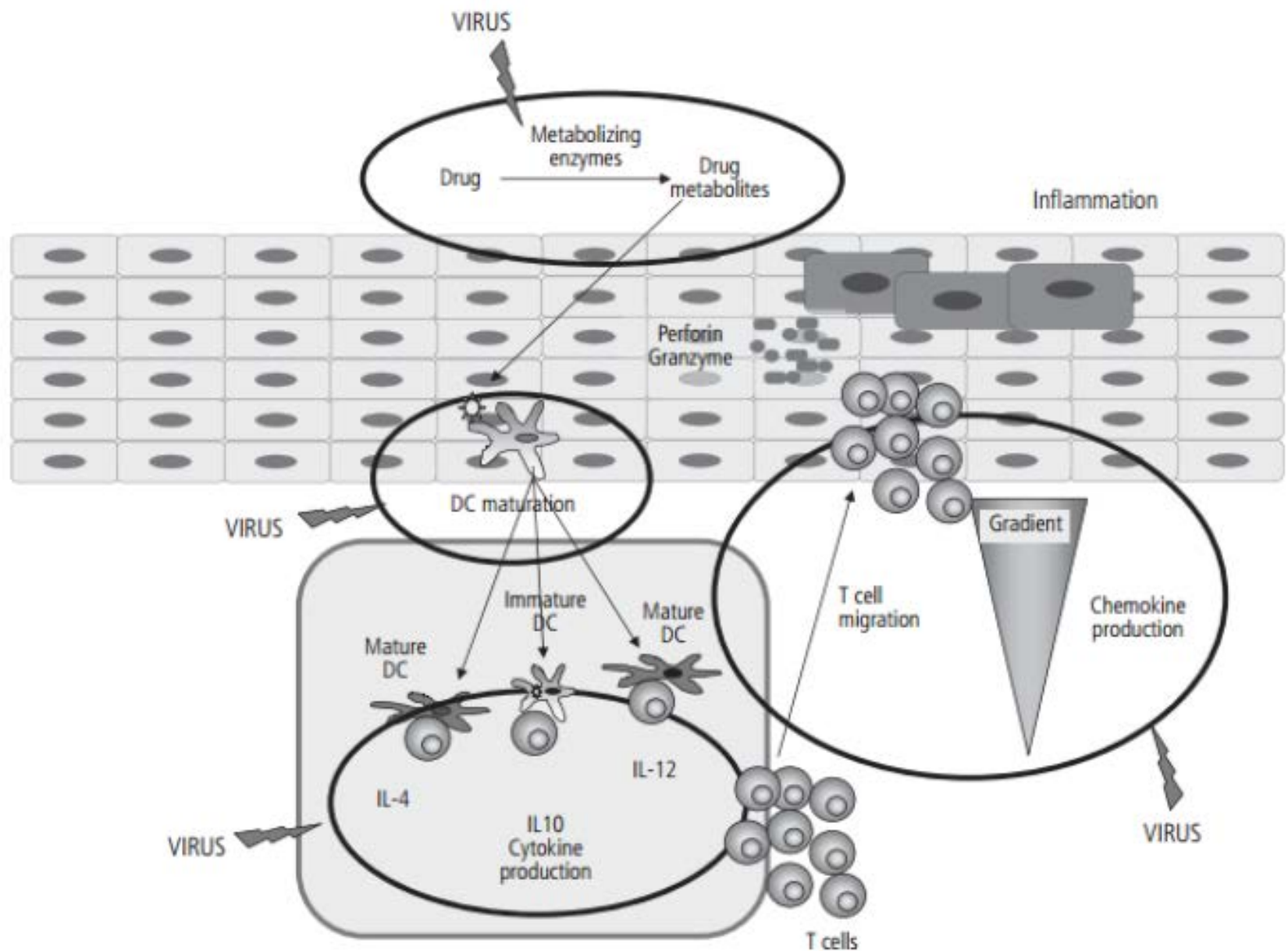


Figure 4. Virus-immune system interaction points in allergic reactions to drugs. DC indicates dendritic cell; IL, interleukin.

DIAGNOSTICO

- **CLÍNICO.**
- Pruebas de parche y pruebas intradermicas tiene muy baja sensibilidad .
- Prueba de provocación con el medicamento → riesgo . No en AP de reacciones severas .
- Investigacion : LTT (Lymph transformation test) ...




MJ Torres, et al. **Nonimmediate Allergic Reactions Induced by Drugs: Pathogenesis and Diagnostic Tests** *J Investig Allergol Clin Immunol* 2009; Vol. 19(2): 80-90



The cooperative role between viruses and drugs in the induction of NIRs is unclear. Our group has demonstrated that amoxicillin induces changes in the maturational status of dendritic cells towards semimature dendritic cells, producing specific T-cell proliferation [53]. The fact that patients may have a confirmed NIR but a negative LTT to a particular drug might be due to the absence of concomitant viral stimulation, which has been shown to induce fully mature dendritic cells. Preliminary studies with drugs and a Toll-like receptor agonist have shown an increase in dendritic cell maturation and a positive LTT response only in patients with drug-induced MPE and an infectious disease (data not published). This indicates that both elements might be necessary in order to mimic the immunologic mechanisms involved in the in vivo reaction.

Furthermore, viral infections can induce skin symptoms similar to those produced in drug allergy reactions, an



AsoColDerma
Asociación Colombiana de Dermatología
y Cirugía Dermatológica



CONCLUSION

Clin Drug Investig. 2010;30(6):413-7. doi: 10.2165/11535480-000000000-00000.

Mesalazine-induced multi-organ hypersensitivity.

Sposato B¹, Allegri MP, Riccardi MP, Chigiotti S, Nencioni C, Ricciardi B, Carli T, Cresti A, Perari MG, Migliorini MG, Toti M.

⊕ **Author information**

Abstract

Mesalazine therapy for ulcerative colitis has been reported to be effective and safe. Rare cases of mesalazine-induced renal, pancreatic, myo-pericardial, pleuro-pulmonary and haematological toxicity have been described separately. We report a case characterized by the simultaneous presence of fever, pericarditis, peripheral eosinophilia, eosinophilic pneumonia, anaemia and haematuria (together with proteinuria and leukocyturia) due to mesalazine treatment in a patient with ulcerative colitis. No clinical response had been obtained with corticosteroids and various antibacterial agents. When mesalazine treatment was suspended, all symptoms rapidly and totally disappeared, confirming the direct responsibility of this drug in causing these adverse events. We conclude that mesalazine can induce multi-organ hypersensitivity, which must always be considered as a possible adverse effect during treatment with this drug. To resolve this adverse event it is essential to discontinue mesalazine treatment.

CASOS QUE ME ENSEÑARON

CUANDO EL
DERMATÓLOGO TIENE
LA PALABRA ...

