


CRITERIOS DIAGNÓSTICOS DE *DRESS** (*SINDROME DE REACCIÓN MEDICAMENTOSA CON EOSINOFILIA Y SÍNTOMAS SISTÉMICOS*).



AsoColDerma
Asociación Colombiana de Dermatología
y Cirugía Dermatológica

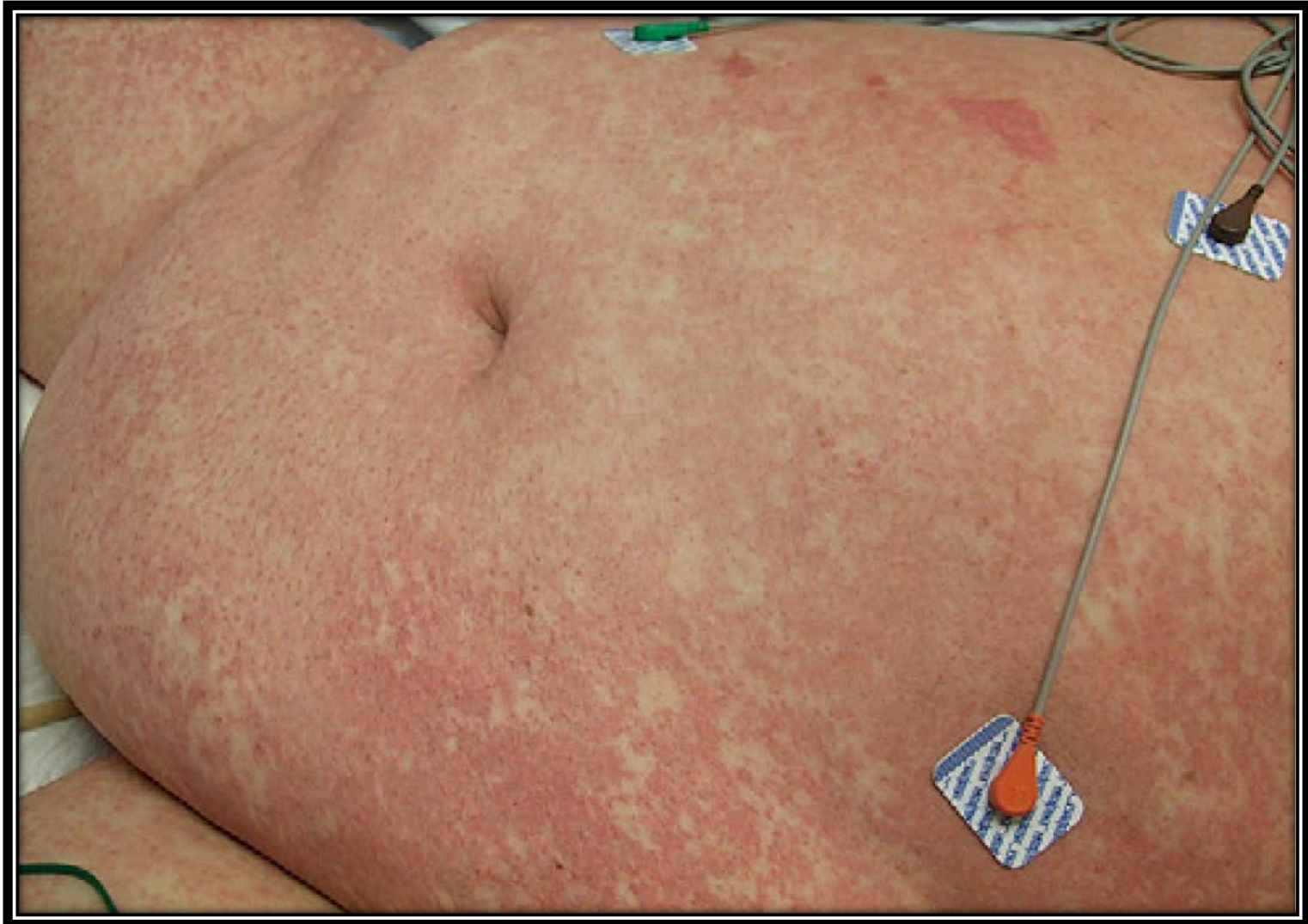** Por sus siglas en inglés.*

Husain Z et al. DRESS syndrome. Part I. Clinical perspectives. J Am Acad Dermatol 2013, 68(5):693 e1-e14.

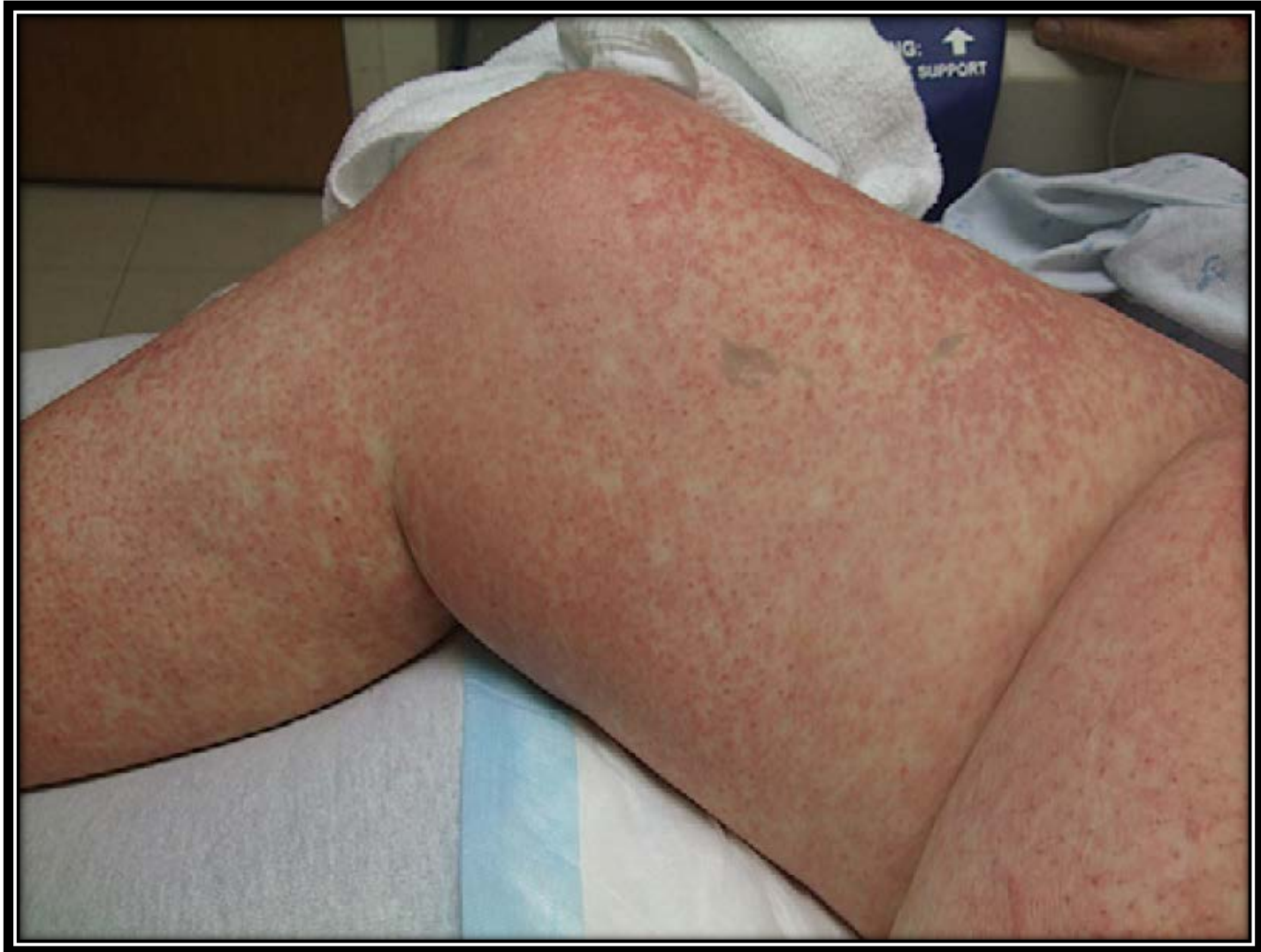Jimena Peña - RIII Dermatología
Universidad Nacional de Colombia

Bocquet et al	RegiSCAR	J-SCAR
Rash cutáneo medicamentoso.	Rash agudo*	Rash maculopapular inicio > 3 semanas posterior a inicio de medicamento sospechoso.
Anormalidades hematológicas: <ul style="list-style-type: none"> Eosinófilos ≥ 1500 Presencia de linfocitos atípicos. 	Sospecha de medicamentos causante de reacción. *	Síntomas persistentes después de suspensión de medicamento.
Compromiso sistémico <ul style="list-style-type: none"> Adenopatía ≥ 2 cm. Hepatitis con elevación de transaminasasa en 2 veces. Neumonitis intersticial. Carditis. 	Anormalidades hematológicas: ** Linfocitos elevados o disminuidos. Eosinófilos elevados. Plaquetas disminuidas.	Anormalidades en leucocitos: Leucocitosis: > 11.000 Linfocitos atípicos $> 5\%$ Eosinófilos ≥ 1500
<ul style="list-style-type: none"> Bocquet: los 3 criterios presentes RegiSCAR: *necesarios, ** por lo menos 3 deben estar presentes. J-SCAR: los 7 criterios presentes 	Fiebre $> 38^{\circ}\text{C}$ **	Fiebre $> 38^{\circ}\text{C}$.
	Hospitalización.*	Anormalidades hepáticas con ALT > 100 U/L u otro órgano comprometido.
	Aumento de ganglios linfáticos ≥ 2 sitios **	Linfadenopatía.
	Compromiso de ≥ 1 órgano interno. **	Reactivación HHV-6.

MANIFESTACIONES CUTÁNEAS

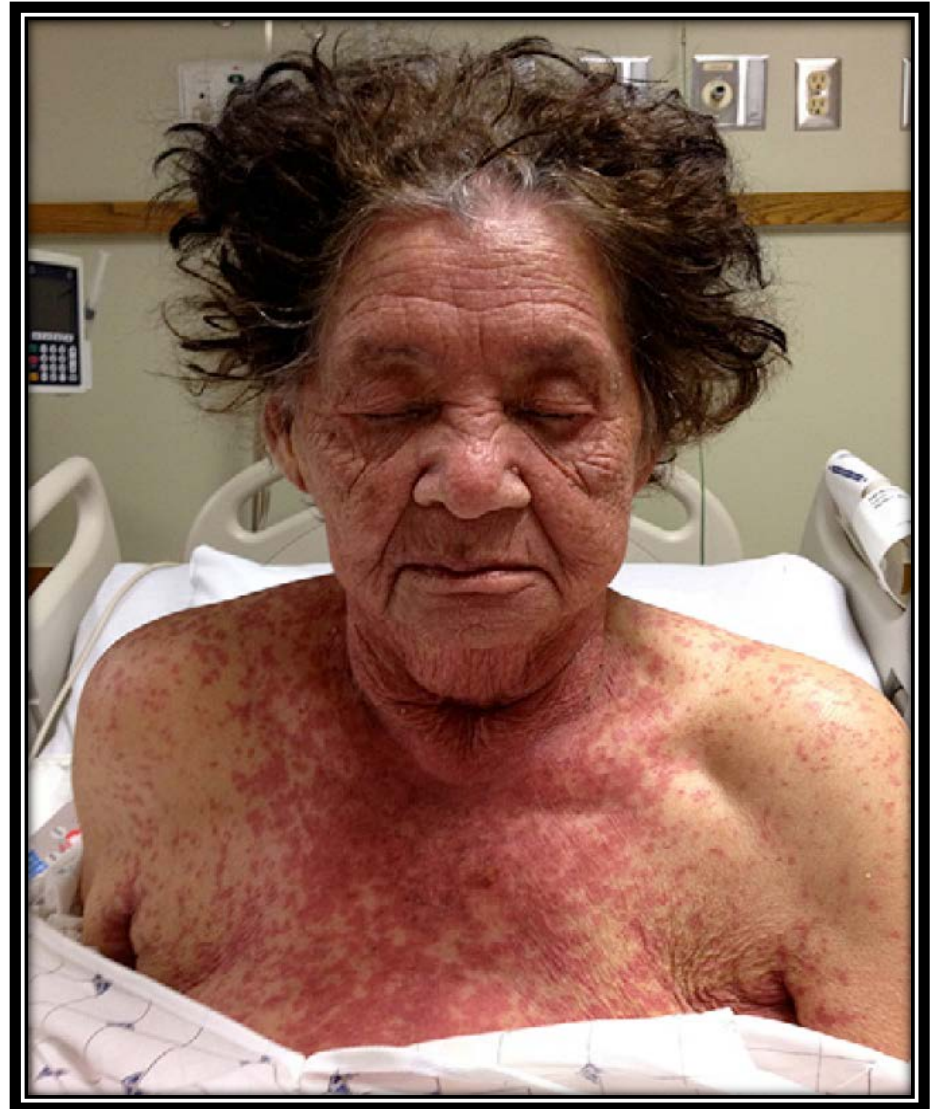

MANIFESTACIONES CUTÁNEAS

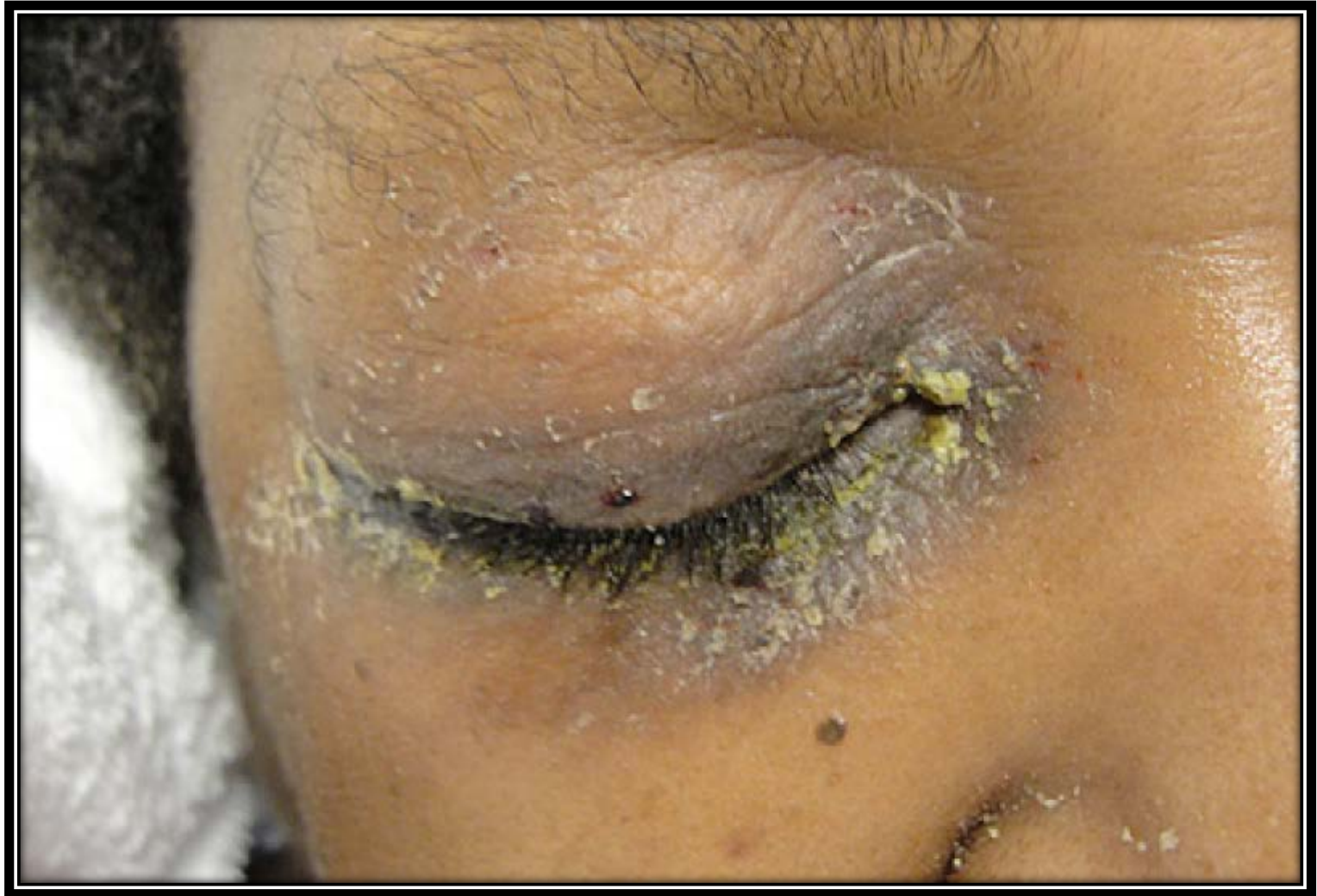

MANIFESTACIONES CUTÁNEAS

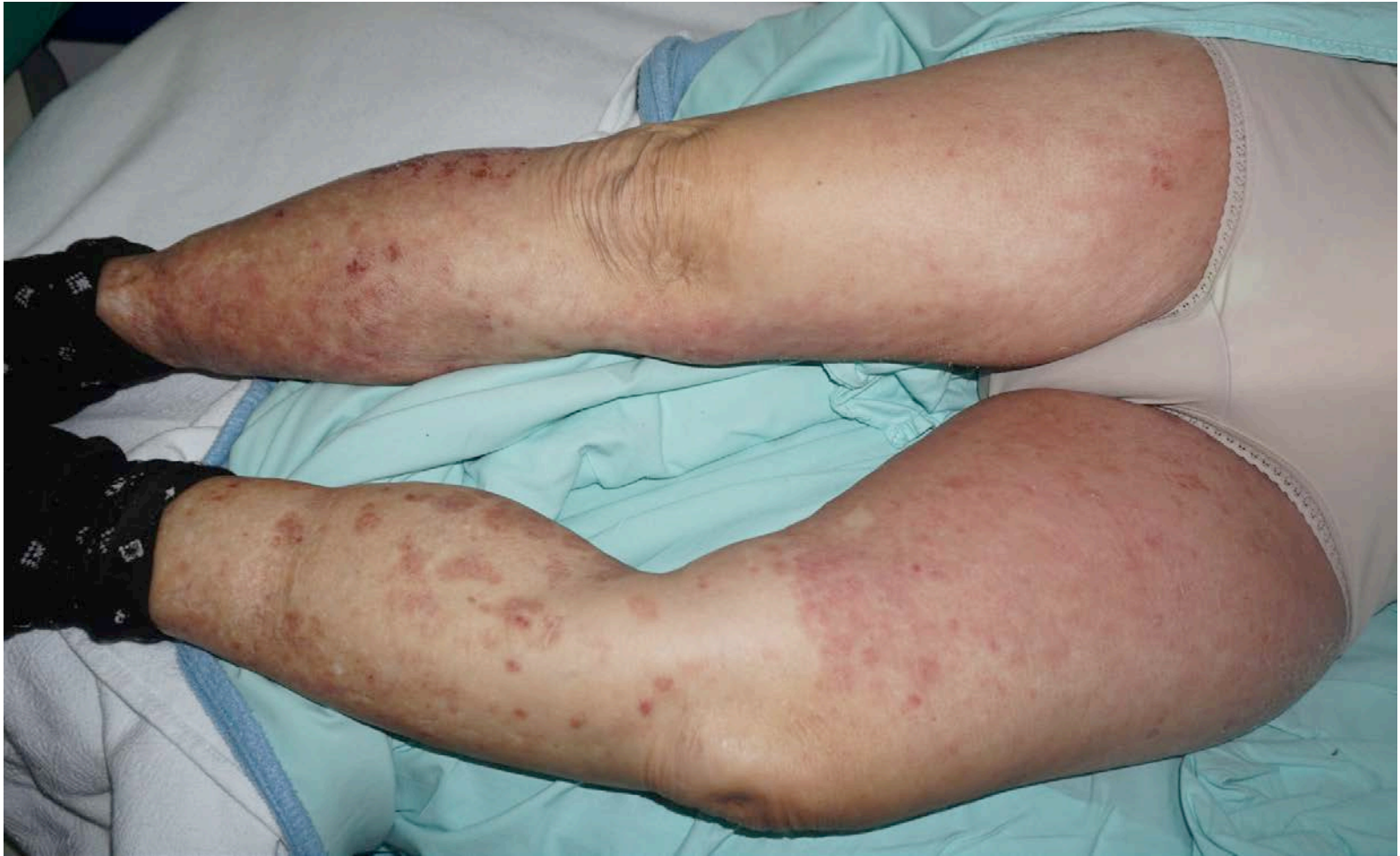25-33%
edema facial



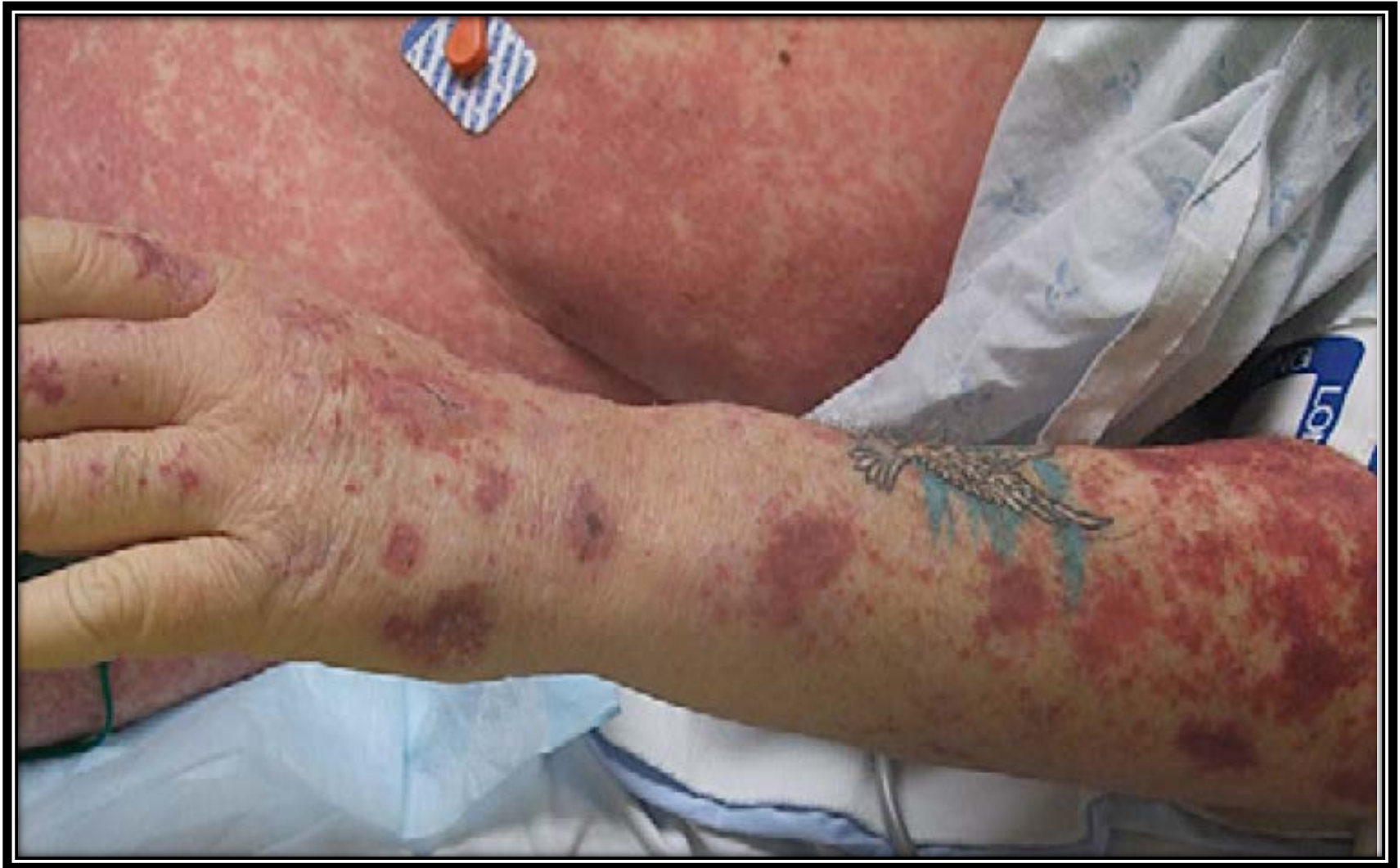MANIFESTACIONES CUTÁNEAS



MANIFESTACIONES CUTÁNEAS



MANIFESTACIONES CUTÁNEAS



GRACIAS