

Universidad
del Valle

Dermatitis del área del pañal

Jaqueline Cifuentes Burbano

Residente 3º año dermatología y cirugía dermatológica

Universidad del Valle

Enero 2019

Temario

Definición

Datos epidemiológicos

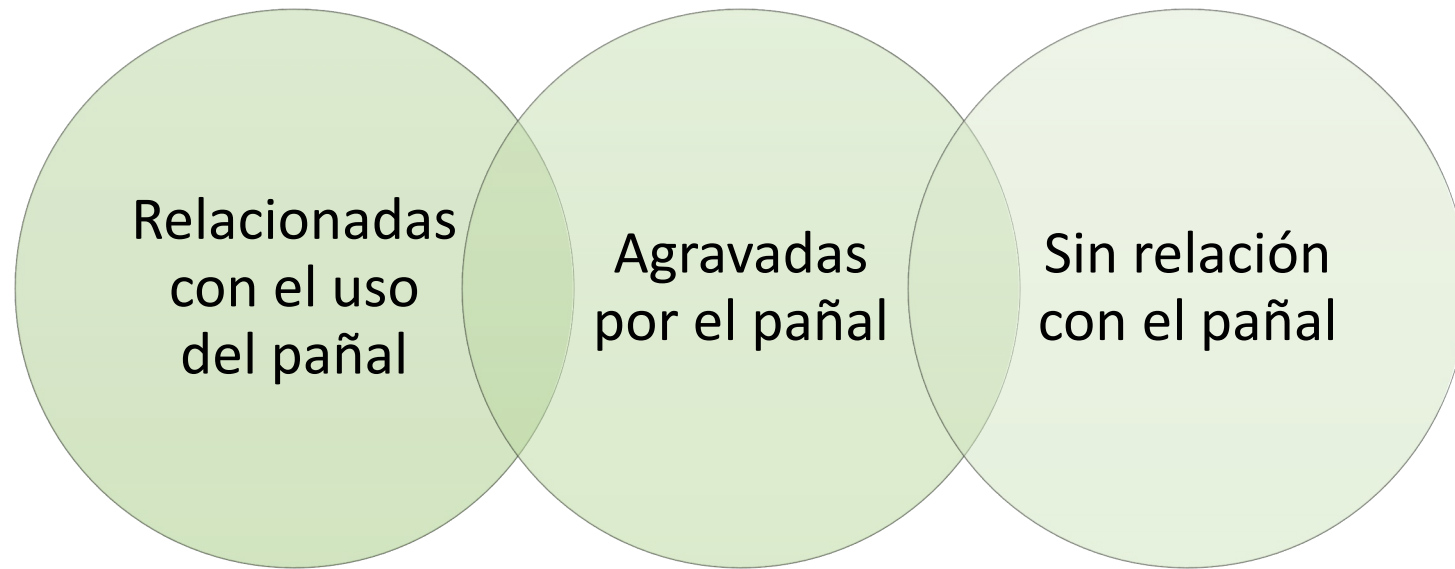
Causas

- Desencadenadas por el pañal
- Exacerbadas por el pañal
- Coinciden en el área del pañal

Tratamiento

Definición

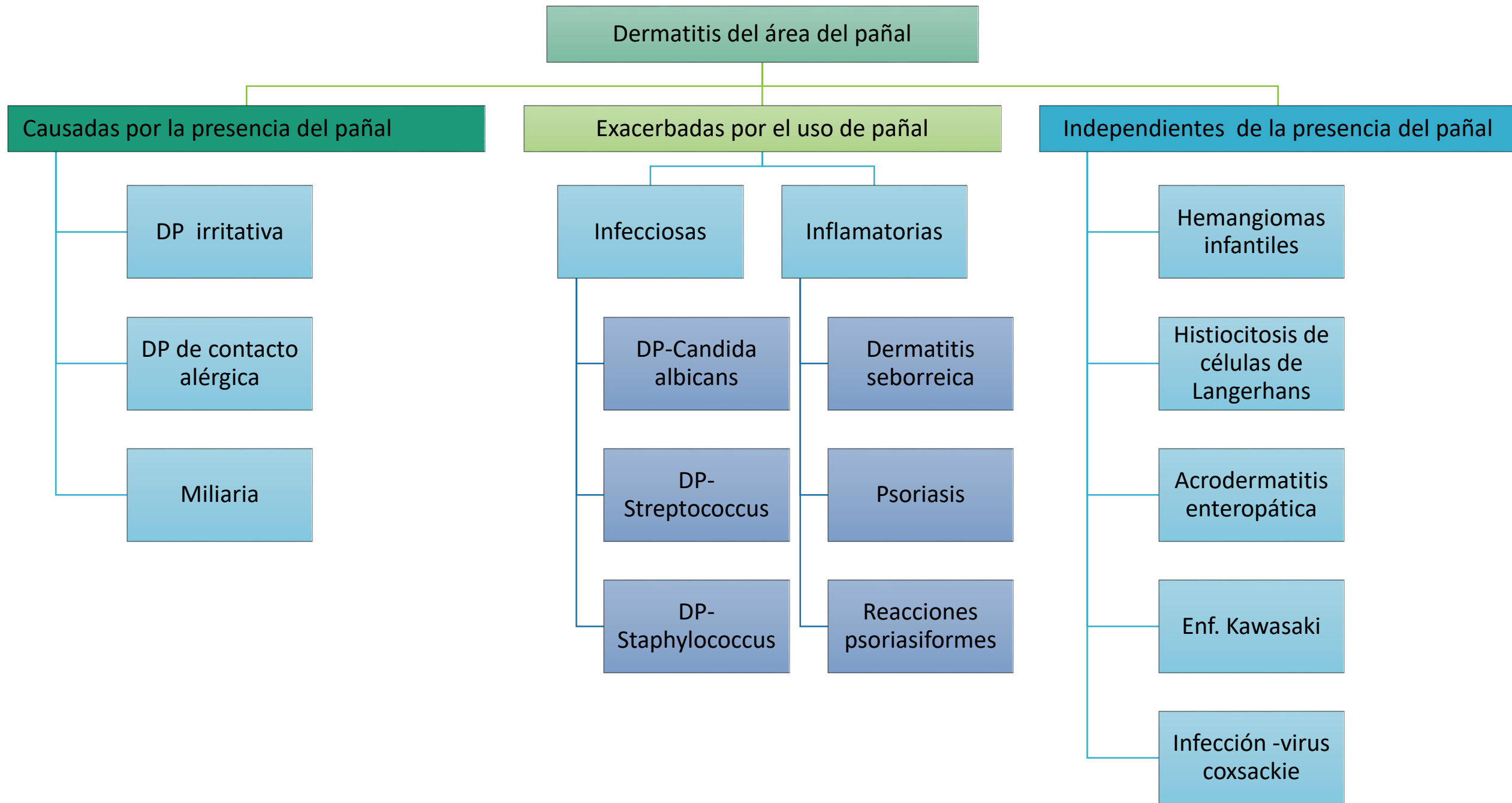
Es una reacción inflamatoria aguda o crónica de la piel en áreas cubiertas por el pañal

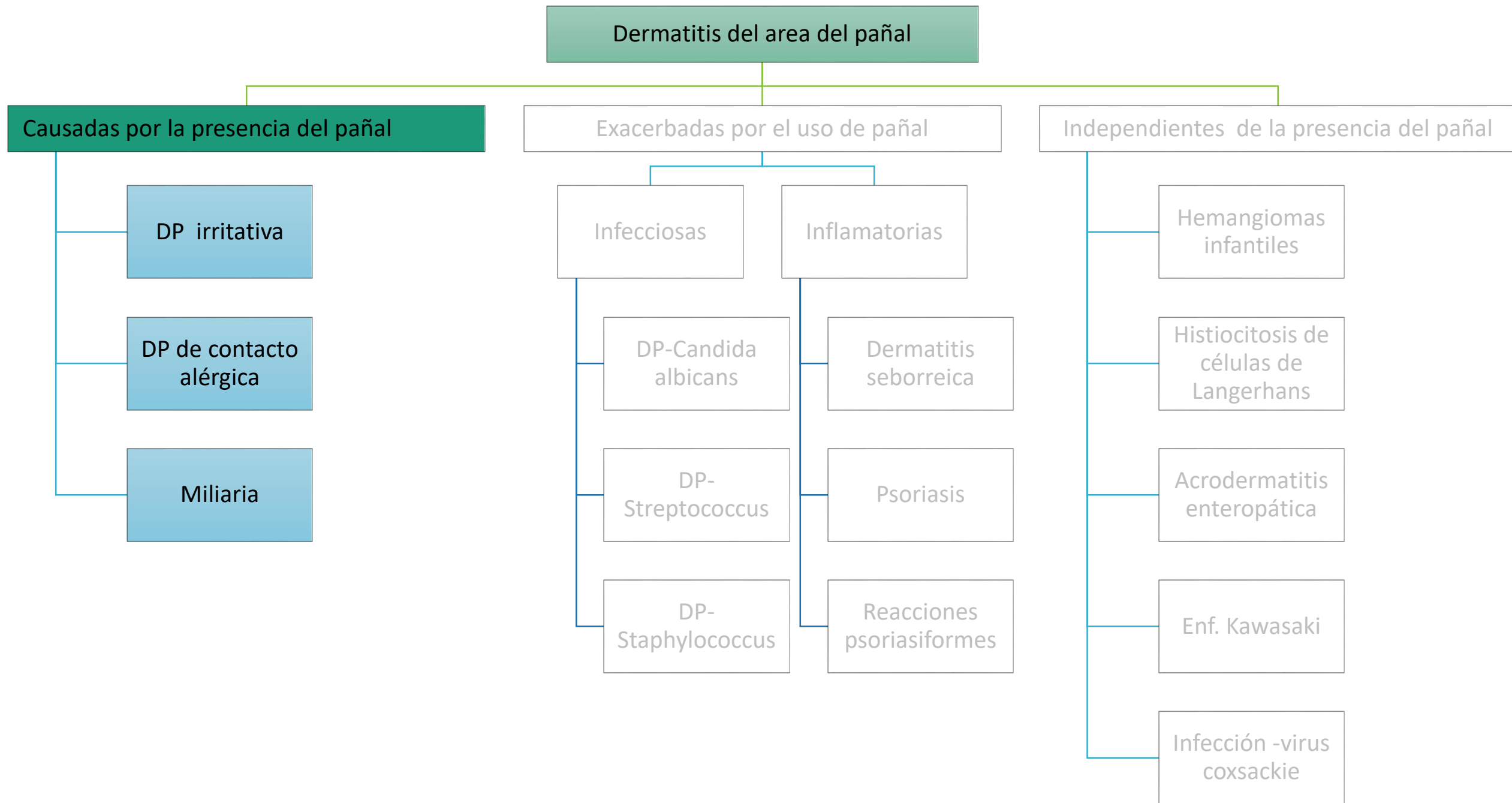


Datos epidemiológicos

- Frecuente los primeros años de vida
- ♂=♀
- Incidencia es del 7 -35%
- Edad 9 a 12 meses
- Constituye el 20% consultas dermatológicas en menores de 5 años en Reino unido







Dermatitis de contacto irritativa

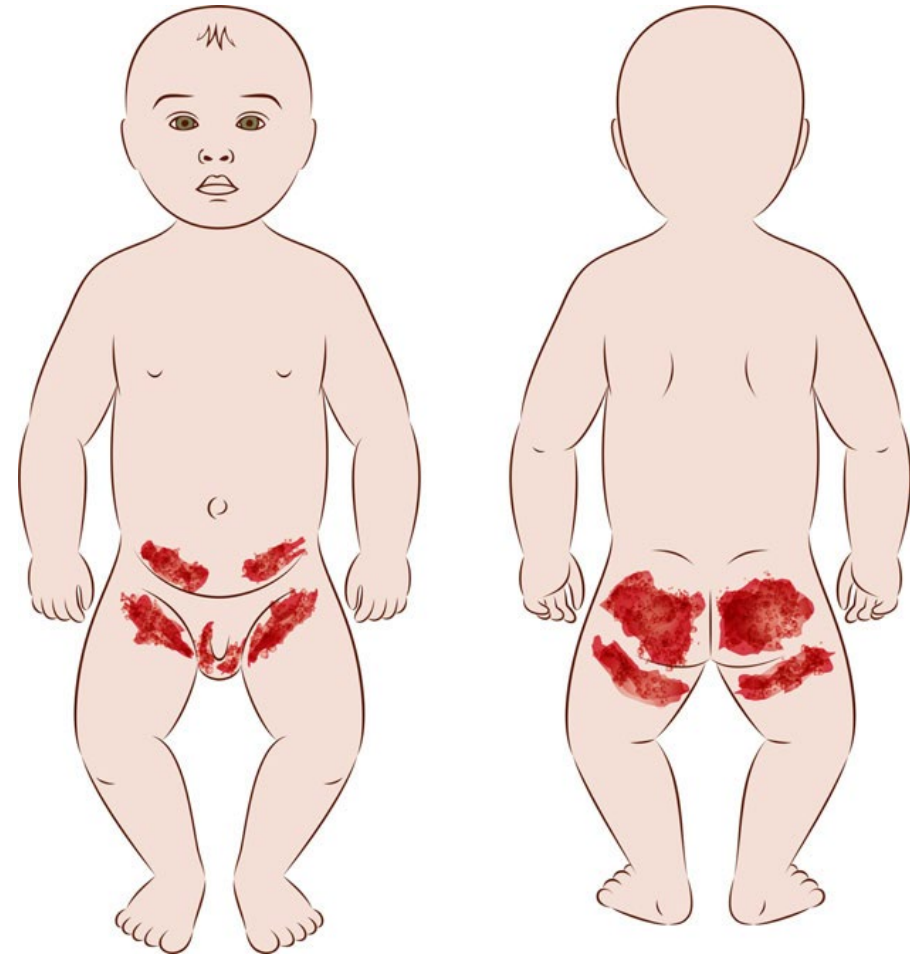
Prevalencia disminuida por los pañales desechables

3 semana – 24 meses

Usualmente resuelve en 3 días

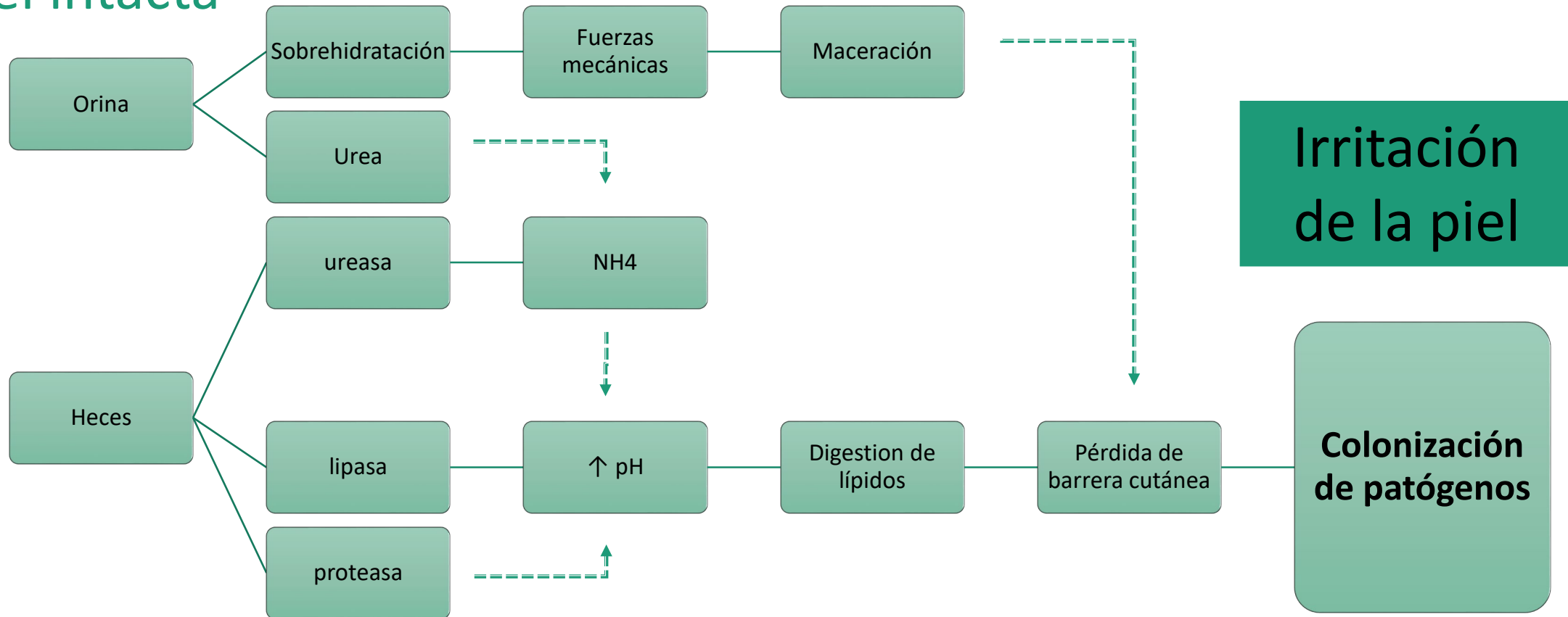
- 5% formas graves

Eritema, pápulas, descamación en área que hace contacto con el pañal



Fisiopatología dermatitis de contacto irritativa

Piel intacta



Colonización microbiana de la piel

In útero piel estéril

RN	Piel el niño
<ul style="list-style-type: none"> • RN horas de vida colonización del estrato corneo por microorganismos ambientales • Ambiente estéril -> complejo 	<ul style="list-style-type: none"> • Diferente adulto en pH, sequedad, contenido de sebo microbioma inestable -> >sensibilidad a eccema,
<p>ecos Queratinocitos pequeños "hor Papilas densas Estrato corneo delgado > Proliferación y diferente organización en las fibras de colágeno en la dermis</p>	

Colonización microbiana de la piel

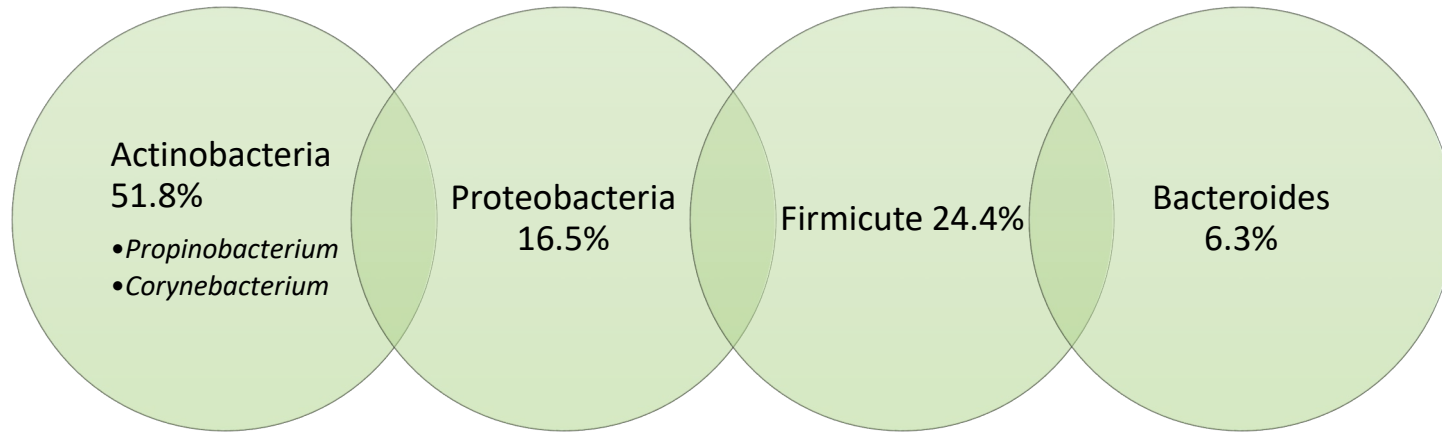
Queratinocitos pequeños

Papilas densas

Estrato corneo delgado

> Proliferación y diferente organización en las fibras de colágeno en la dermis

¿Quien coloniza la piel?



Las palmas, dedos, antebrazos

- > diversidad filogenética en comunidades del intestino

Conducto auditivo externo, cavidad oral

- Staphylococcus spp.*

Áreas húmedas
Axilas, fosa poplítea, fosa cubital

- Corynebacterium spp.*

Áreas sebáceas

- Frente, retroauricular
Propionibacterium, < cantidad de microorganismos

Área del pañal:

- Clostridium*, bacteroides (bacterias derivadas del intestino)
- Staphylococcus*, *Streptococcus*, *Enterococcus***

Pediatric Dermatology Vol. 11 No. 1 18-20

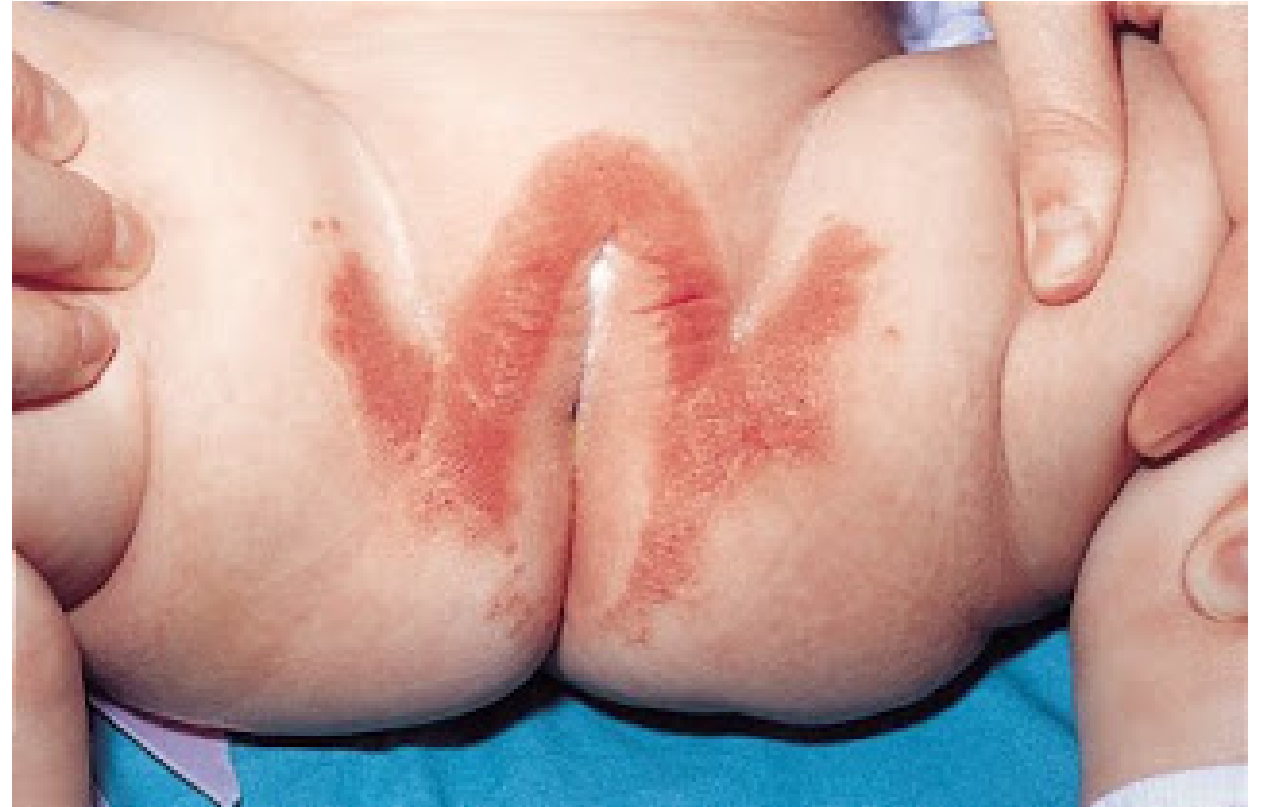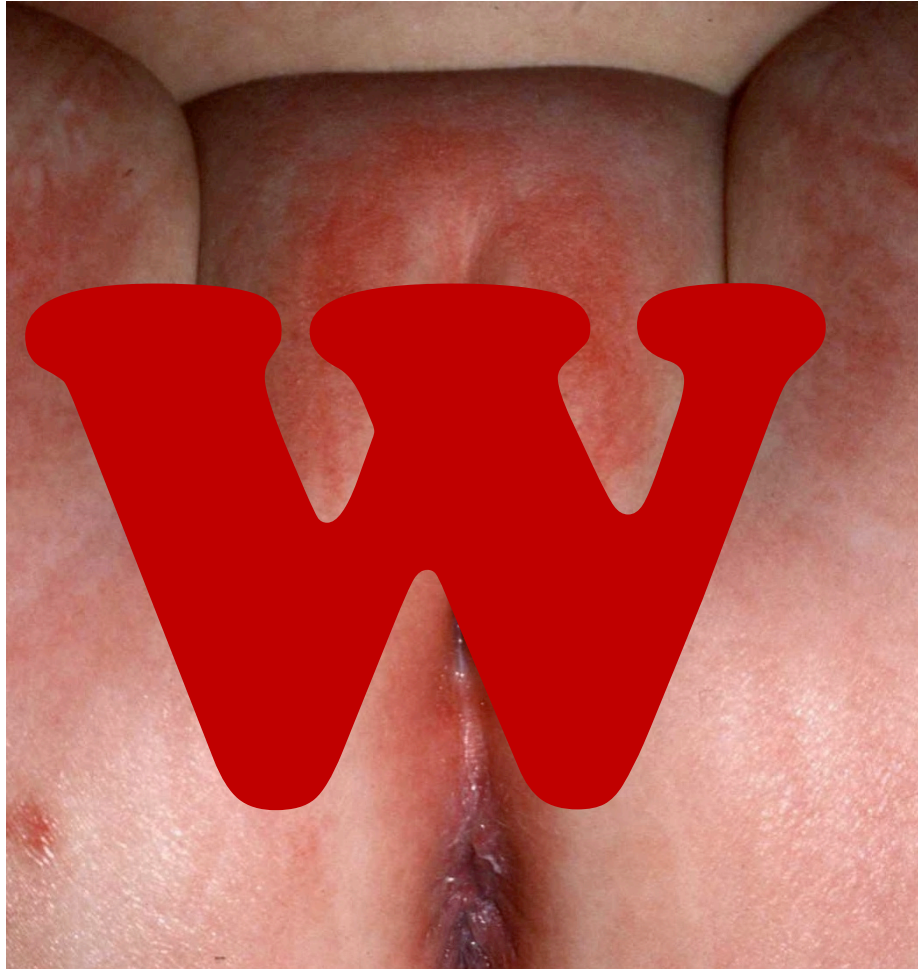Association of Skin Wetness and pH With Diaper Dermatitis

Ronald W. Berg, Ph.D., Michael C. Milligan, M.B.A., and Frank C. Sarbaugh


Procter and Gamble Company, Winton Hill Technical Center, Cincinnati, Ohio

- 1601 bebés de 4 clínicas durante 16 semanas, midiendo pH y humedad en área suprapúbica y muslo
- A mayor humedad y pH > compromiso cutáneo
- > humedad y pH en área cubierta por pañal 6.2 -6.8 Vs 5.2 – 5.5

Pliegues protegidos porque están protegidos de la exposición al contenido del pañal




Formas graves dermatitis de contacto irritativa (5%)




Pápulas erosivas

Dermatitis
erosiva de
Jacquet



Pápulas y nódulos

Pápulas y nódulos
pseudoverrugoso
perianal



Nódulos

Granuloma
glúteo infantil

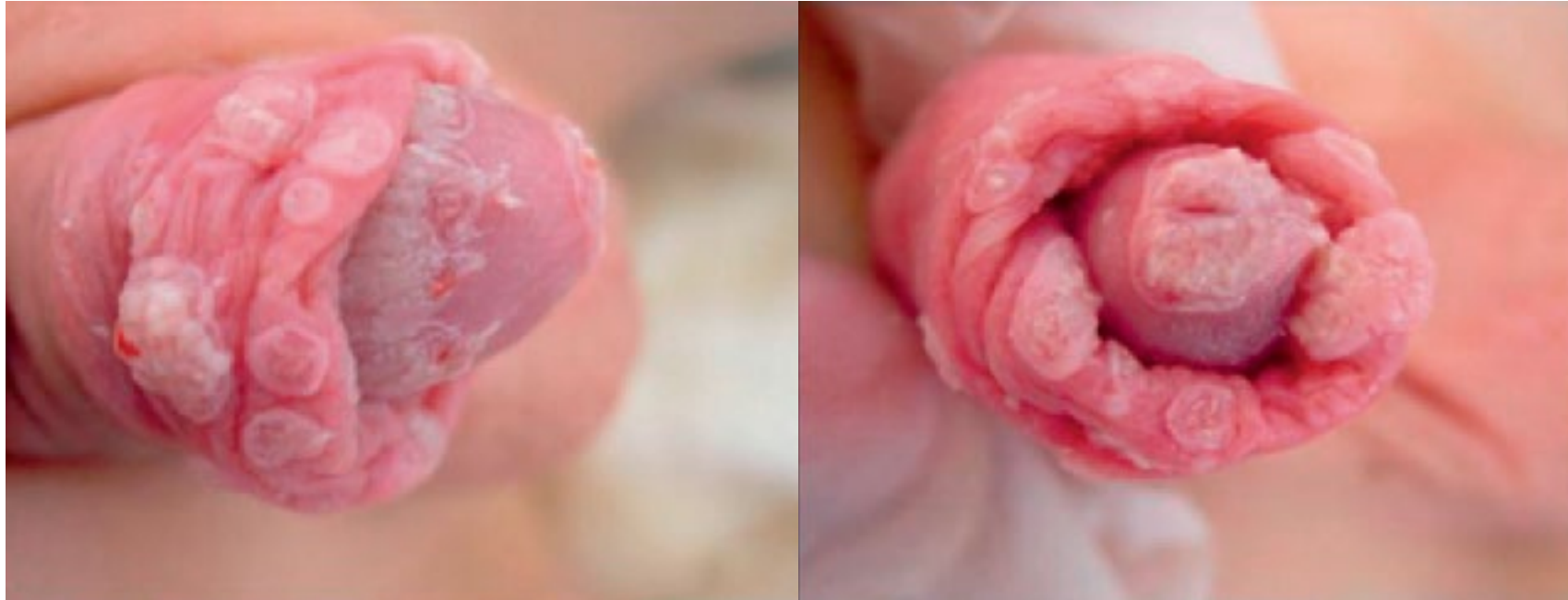Orina urea -> plomo amoniacal -> aumento de pH

Heces enzimas fecales, lipasas y proteasas -> descomponen los lípidos del estrato corneo

Pañal -> oclusión y fricción

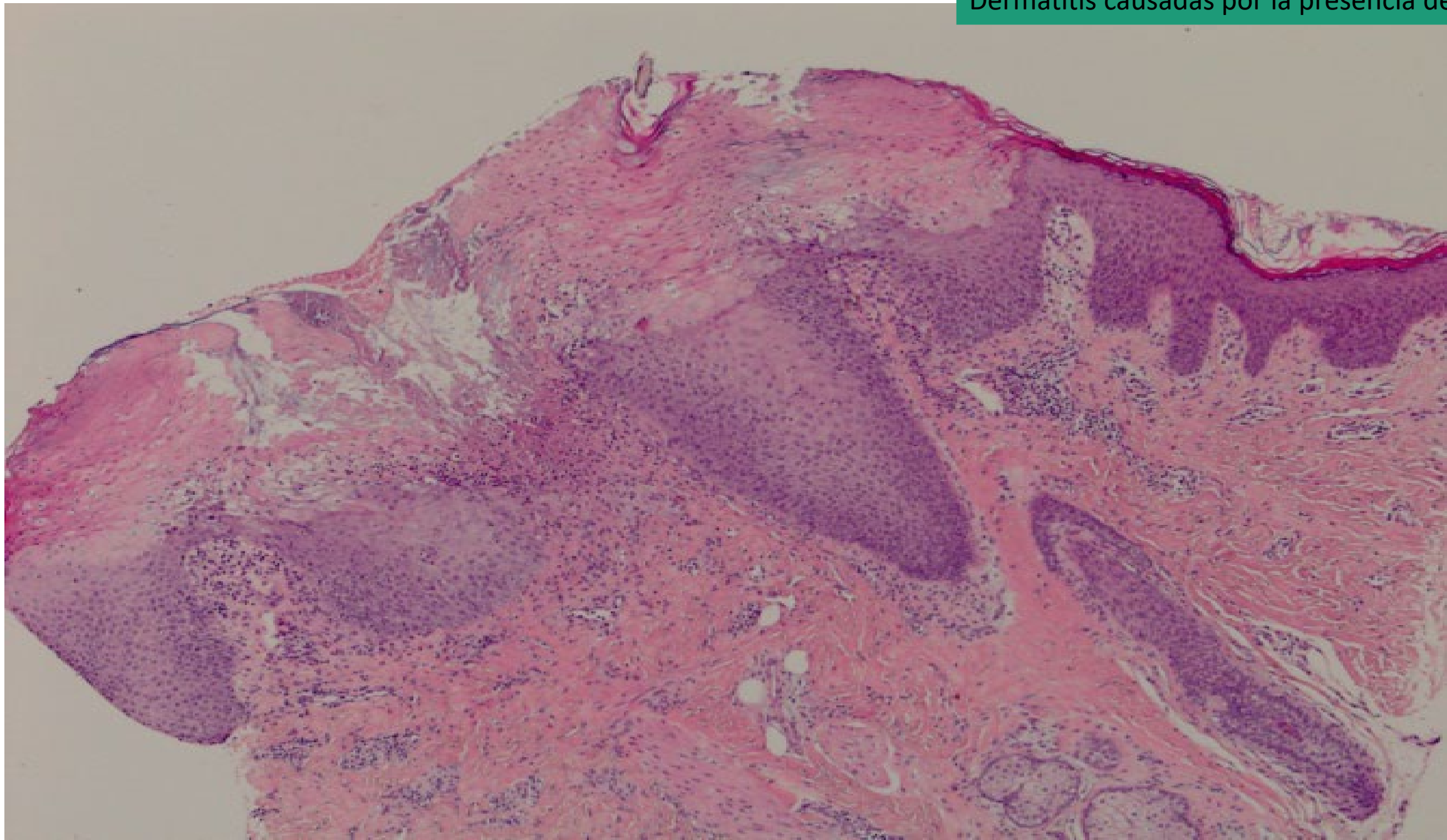
Jacquet erosive diaper dermatitis: a not-so-rare syndrome

EJD, vol. 24, nº 2, March-April 2014



6 años
espinas bífidas e
incontinencia fecal
Positivo para *E. coli*

Pápulas rojo púrpura con umbilicación central que puede estar erosionada o ulcerada



4, e92-e94

PEDIATRICS®

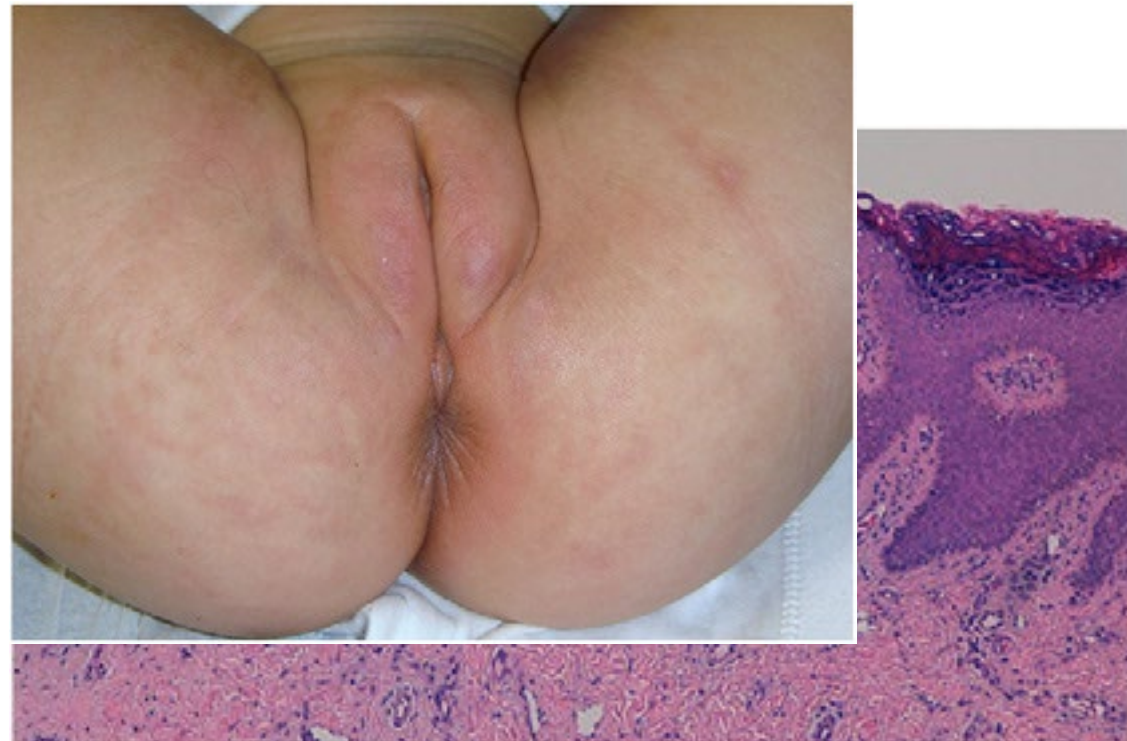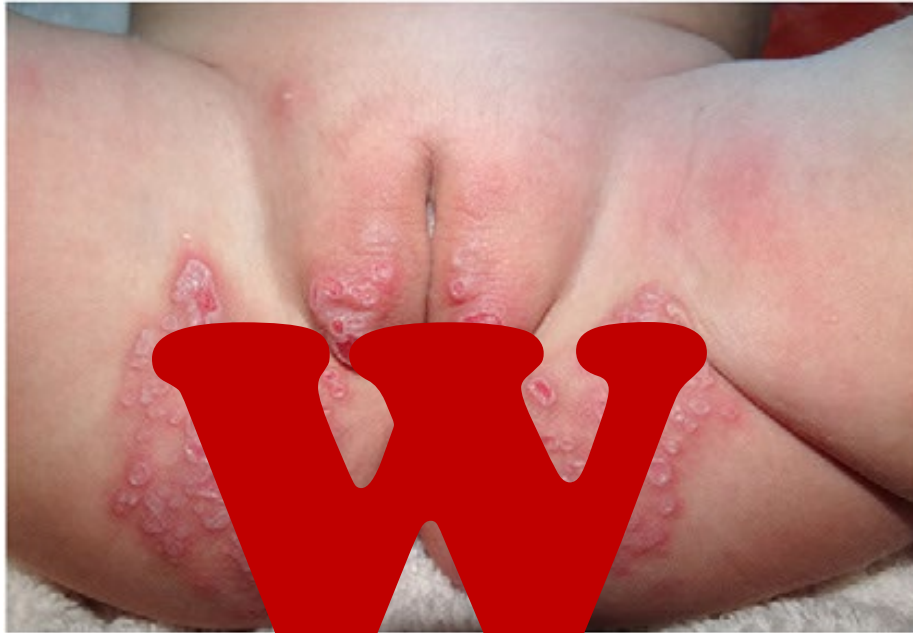OFFICIAL JOURNAL OF THE AMERICAN ACADEMY OF PEDIATRICS

Granuloma Glutaeale Infantum: A Re-emerging Complication of Diaper Dermatitis

Rita Ramos Pinheiro, Eugénia Matos-Pires, Juliana Baptista and André Lencastre
Pediatrics originally published online January 3, 2018;

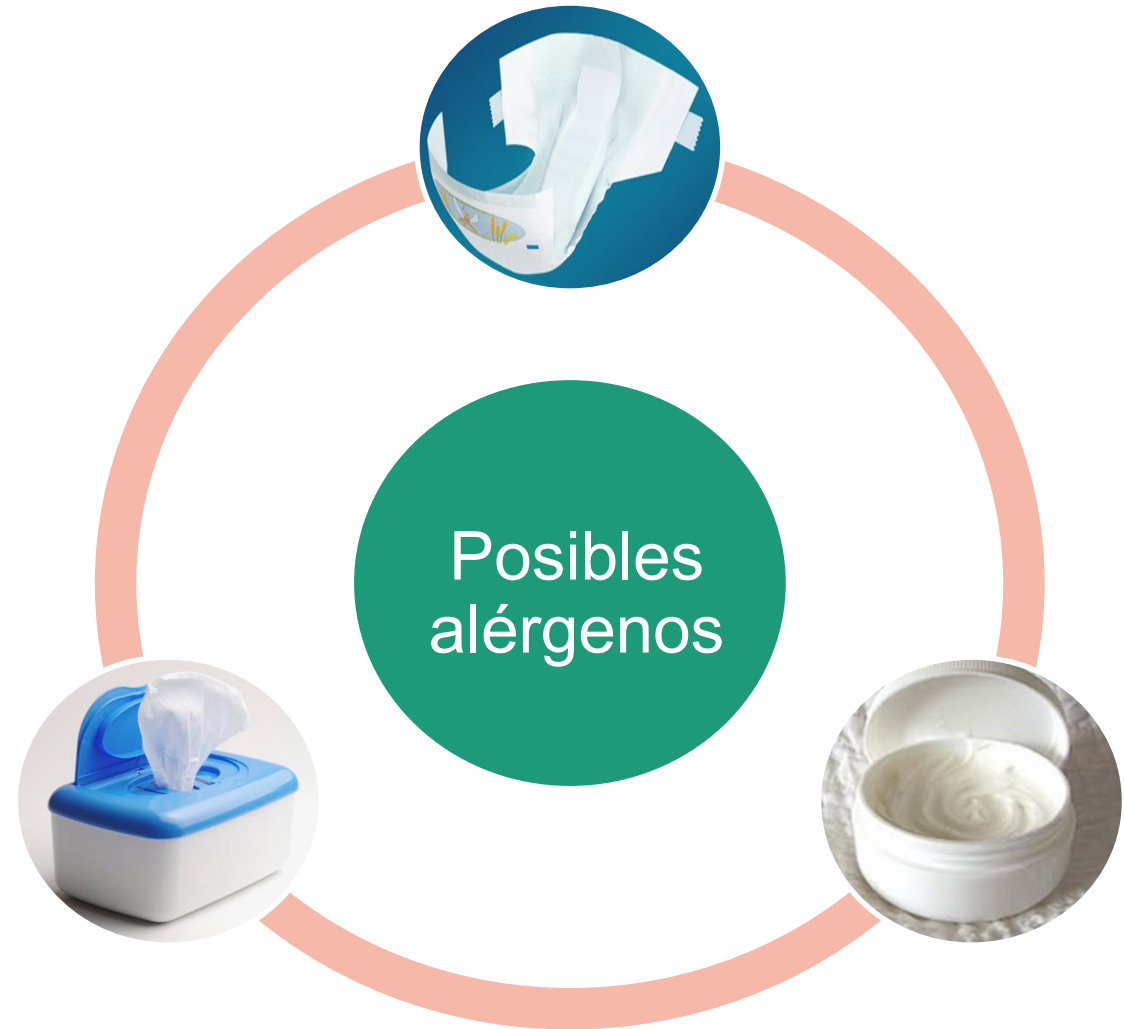18 meses

9 meses con DP recalcitrante



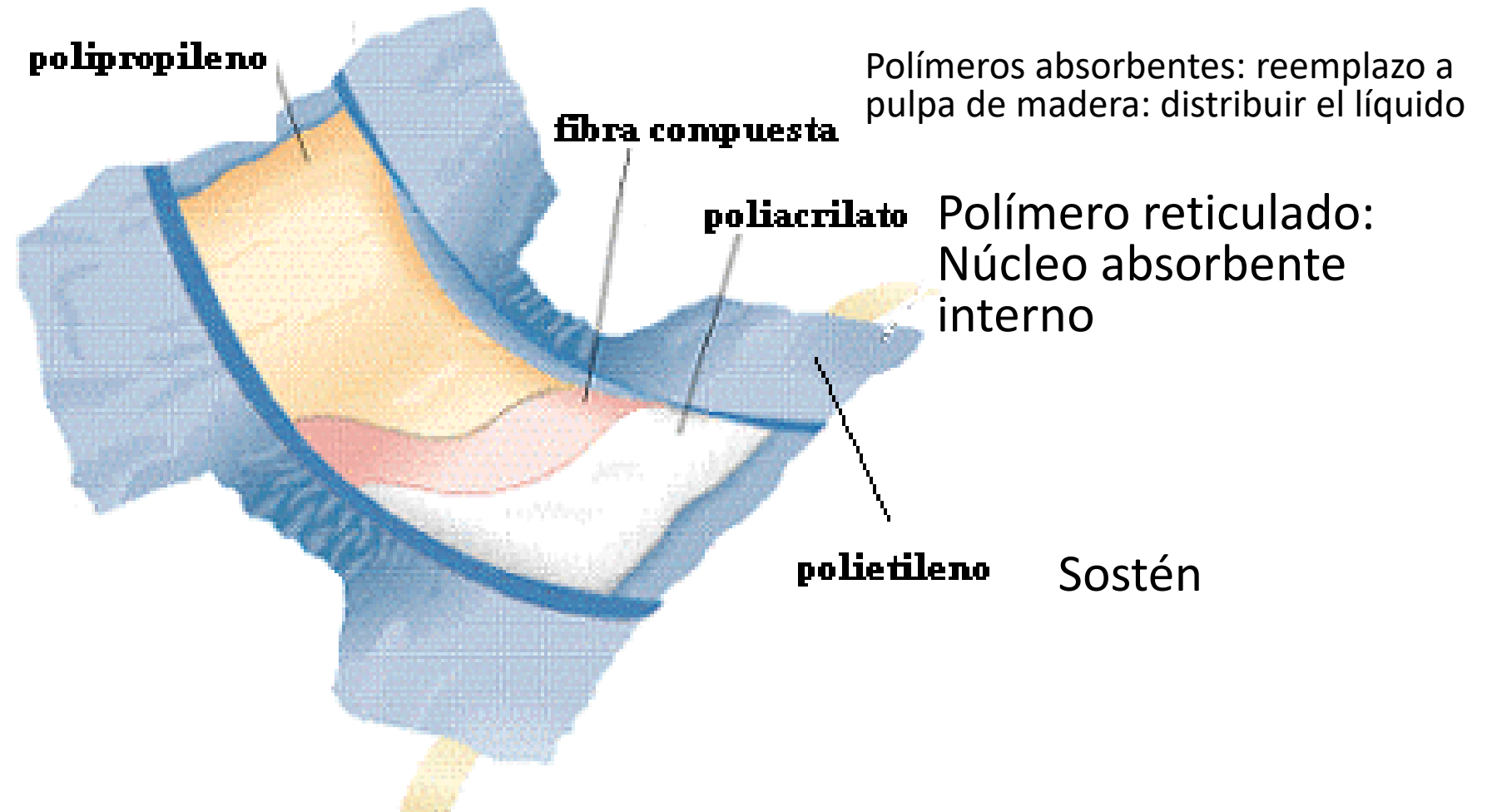
Dermatitis de contacto alérgica del área del pañal

Piel irritada/barrera cutánea alterada aumenta riesgo de sensibilización alérgenos



Propiedades del pañal

Esta en contacto con la piel:
hidrófobo: efecto de válvula, unidireccional



Dermatitis de contacto alérgica del área del pañal

Posibles alergen

- Colorantes
- Extractos botánicos
- Alfa tocoferol
- Propinilglicol
- Parabenos
- Yodobutunil butilcarbamato
- Lanolina
- Liberadores de formaldehido
- Metilcloroisotiazolinona/metilisotiazolinona
- Adhesivos Plástico

Requieren prueba de parche para hacer el diagnóstico

Dermatitis de contacto alérgica

STUDY

Allergic Contact Dermatitis in Children: The Ottawa Hospital Patch-Testing Clinic Experience, 1996 to 2006

Marcia Hogeling and Melanie Pratt

- Colorante
- Latex
- Polietileno
- Aditivos del caucho
- Mercaptobenzotiazol
- Ciclohexililtioftalimida
- Resina de cola p-terc-butyl-fenol-formaldehído
- Extractos botánicos
- Parabenos
- Yodobutunil butilcarbamato
- Lanolina
- Liberadores de formaldehído
- Metilcloroisotiazolinona/metilisotiazolinona
- Adhesivos Plástico

<i>Allergen</i>	<i>Positive Patch-Test Results (%)</i>
Nickel	26
Cobalt	14
Fragrance	7
Neomycin	7
Gold	6
Colophony	6
Formaldehyde	4
Lanolin	4
Quaternium-15	4
para-Phenylenediamine	4

Dermatitis de contacto alérgica

STUDIES



Potential Allergens in Disposable Diaper Wipes, Topical Diaper Preparations, and Disposable Diapers: Under-recognized Etiology of Pediatric Perineal Dermatitis

JiaDe Yu, MD,* James Treat, MD,† Keri Chaney, MD,* and Bruce Brod, MD‡

TABLE 3. Potential Allergens of Botanical Origin Found in Diaper Wipes

Potential Botanical Allergens	Observed Frequency in Disposable Diaper Wipes (n = 63)	Observed Frequency in Topical Diaper Preparations (n = 41)
<i>A. vera</i>	50 (79.4)	11 (26.8)
<i>A. mellifera</i>	Not observed	19 (46.3)
<i>C. officinalis</i>	4 (6.3)	9 (22.0)
<i>H. annuus</i>	3 (4.8)	5 (12.2)
<i>L. angustifolia</i>	3 (4.8)	5 (12.2)
<i>M. chamomilla</i>	24 (38.1)	6 (14.6)
<i>M. alternifolia</i>	3 (4.8)	2 (4.9)

Values are number (percentage).

Productos analizados:

- 63 toallitas pañal
- 61 cremas para área pañal
- 3 marcas de pañales

Los más frecuentes:

- extractos botánicos, incluidos los miembros de la familia Compositae

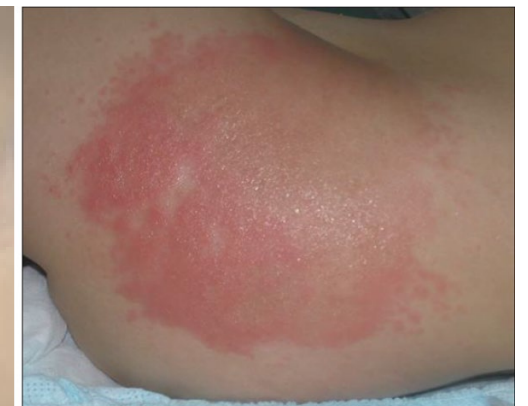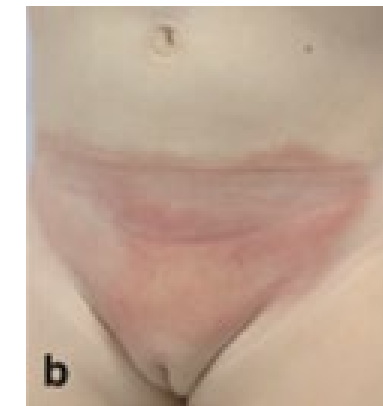
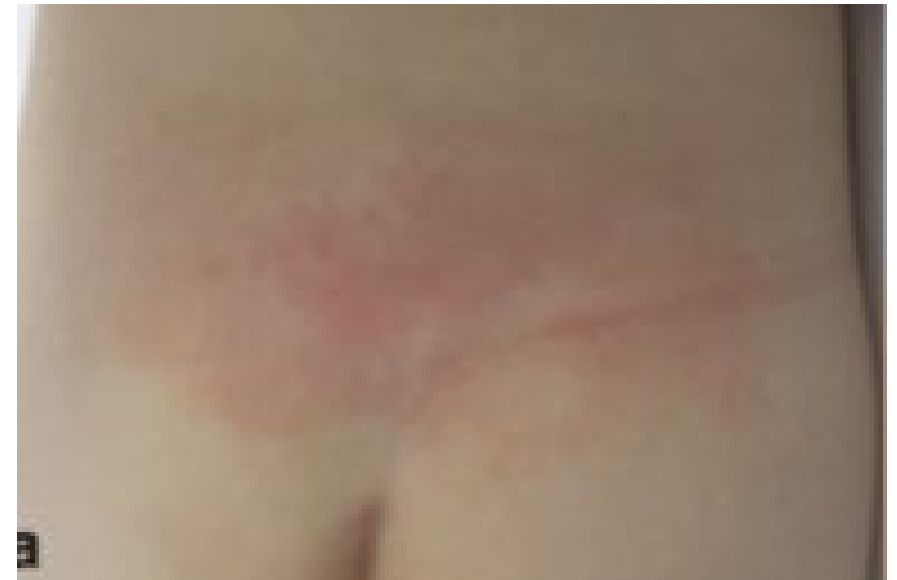Otros

- α -tocoferol, fragancias, propilenglicol, parabenos, butilcarbamato de yodopropinilo y lanolina.

Dermatitis de contacto alérgica

Manifestaciones clínicas

- Erupción en área de contacto con elástico o material del pañal
- Cara lateral de caderas
- Región lumbosacra
- Parte supero-externa de glúteos

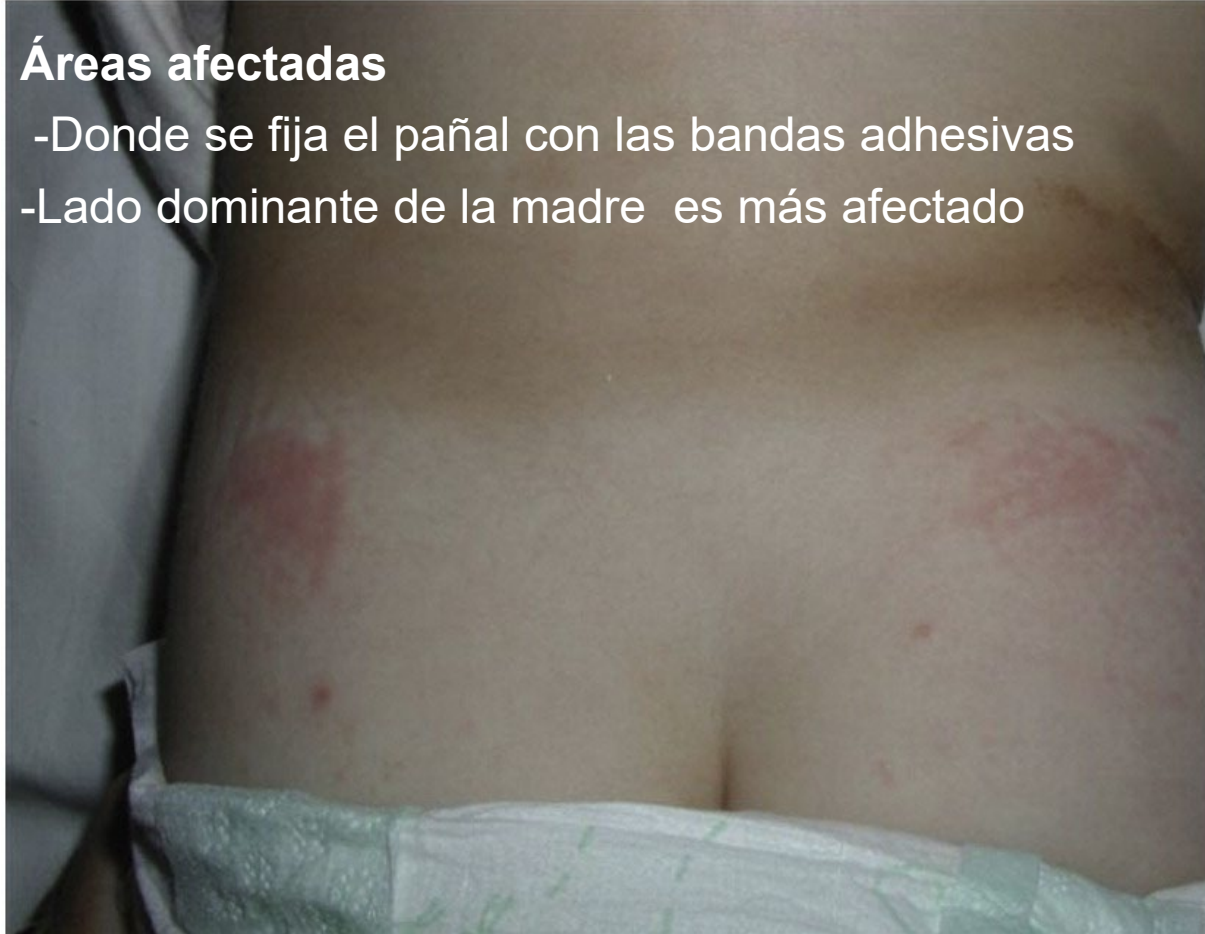

Dermatitis de contacto de “Lucky Luke”



Áreas afectadas

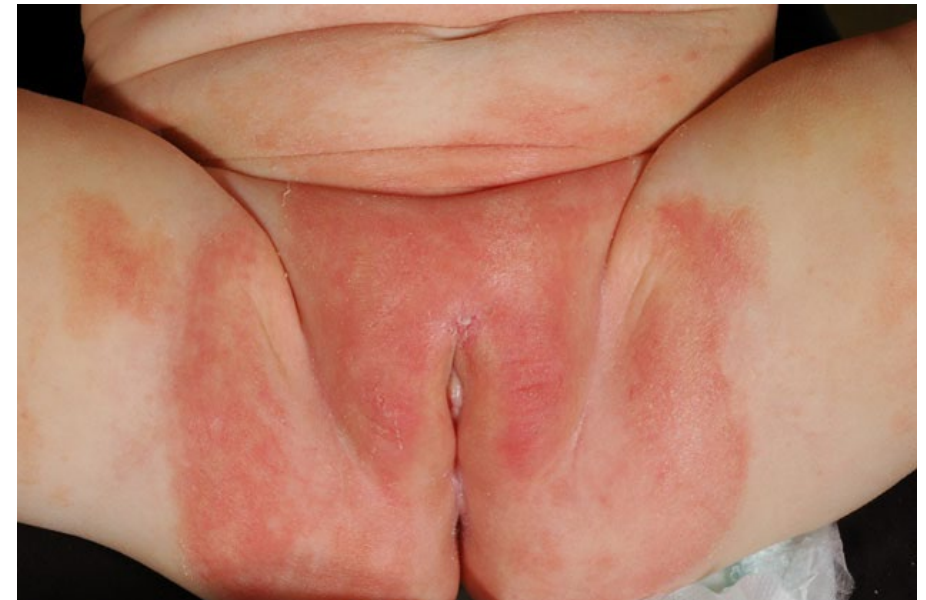- Donde se fija el pañal con las bandas adhesivas
- Lado dominante de la madre es más afectado



Banda verde del pañal

Alérgenos

mercaptobenzotiazol , ciclohexil
tioftalimida ,
paraterbutilfenolformaldehído





Procter & Gamble Co lleva a cuestas una nueva demanda debido a los problemas que los nuevos pañales pampers habrían ocasionado en la piel de un grupo de bebés.

Se responsabiliza al producto de ocasionar sarpullidos de gravedad, quemaduras y otros daños en la piel de los bebés. Lo cual ha originado la inmediata reacción de sus padres y la posterior demanda a una de las

marcas más exitosas de la empresa P&G.

Los pañales "Pampers Swaddlers y Cruisers" son absorbentes, delgados e innovadores, según como los ha calificado la propia P&G. Sin embargo una campaña emprendida en el facebook muestra "quemaduras químicas" en los pequeños, atribuidas según se cree, al nocivo componente de los pañales.



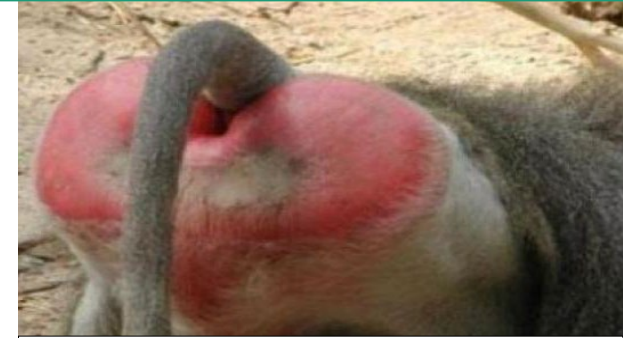Emulsión de sesquioleato de sorbitán



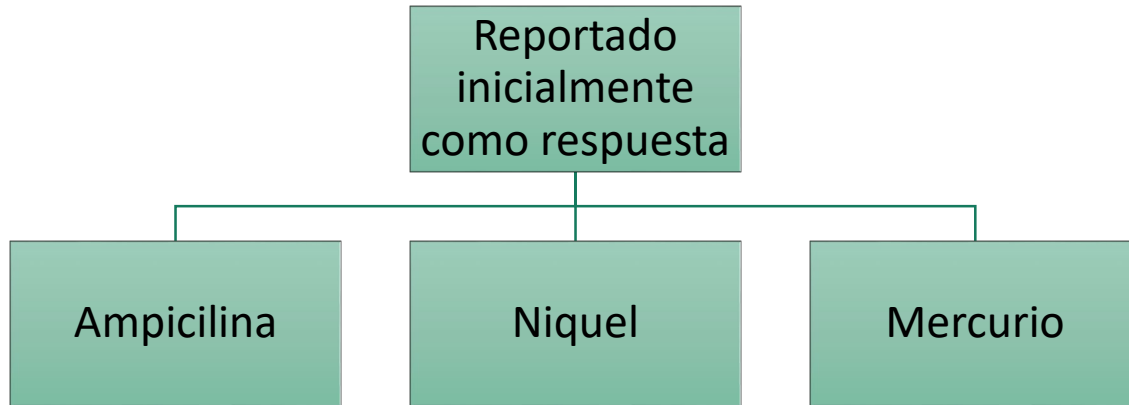
<i>Allergen</i>	<i>Common locations</i>
Bacitracin	OTC topical antibiotic
Benzalkonium chloride	Baby moisturizers, creams, body wipes
Benzophenone-3	Soaps, sunscreens
Benzoyl peroxide	Topical preparations (also an irritant that may mimic allergy)
Bronopol (Formaldehyde releaser)	Baby wipes, shampoos, soaps
Bufexamac	Antiinflammatory ointments and creams
Carba mix (diphenylguanidine, Zincdiethylthiocarbamate, zincdiethylthiocarbamate)	Rubber additive, soaps, shampoos, adhesives, clothing
Cobalt	Buttons, zippers, snaps, buckles
Cocamidopropyl betaine (CAPB)	Surfactant in baby shampoos and washes
Colophony	Adhesive bandages
Compositae mix (sesquiterpene lactone mix)	"Natural" soaps, shampoos, plant-based oils
Corticosteroids (Tixocortol pivalate, budesonide, triamcinolone acetonide)	Many frequently prescribed topical preparations
Cyclohexthiophthalimide	Rubber additive
Diaminodiphenylmethane	Rubber, dye, and adhesive additive
Diazolidinyl urea	Lotions, soaps, shampoos, conditioners
Disperse dyes	Dye in synthetic fabrics
DL-alpha tocopherol	Baby wipes, creams, lotions, emollients, shampoos, conditioners, soaps, sunscreens
DMDM hydantoin	Emollients, shampoos, conditioners, soaps
Ethylenediamine	Cross-reacts with hydroxyzine and cetirizine
Formaldehyde	Emollients
Fragrances (including balsam of Peru/myroxylon pereirae)	Any scented product (can be flavoring or mimicked by tomato)
Geraniol	Soaps, shampoos, lotions, perfumes
Imidazolidinyl urea	Lotions, creams, soaps, conditioners
Iodopropylcarbamate	Baby wipe ingredient
Isopropyl myristate	Hand sanitizer, topical corticosteroid preparations, emollients
Lanolin/Amerchol L-101 (wool alcohol, stearyl and cetyl alcohol)	Emollients, lotions, ointments, creams, topical corticosteroid preparations
Merapto mix (n-cyclohexyl-benzothiazole sulfenamide, dibenzothiazide sulfite, and morpholinyl mercaptobenzothiazole)	Rubber additive
Meraptobenzothiazole (MBT)	Rubber additive
Methylchloroisothiazolinone (Kathon CG)	Lotions, shampoos, conditioners, body wash
Methylisomoglutaronitrile phenoxyethanol (Euyl K400)	Shampoos, conditioners, soaps
Methylisothiazolone	Shampoos, conditioners, soaps
Neomycin	OTC topical antibiotics
Nickel	Buttons, zippers, snaps, buckles
N-isopropyl-N'-phenyl-p-phenylenediamine (IPPD)	Rubber additive
Octyl gallate	Shampoos, soaps, lotions
PABA	Sunscreens
Paraben mix	Topical corticosteroid preparations, diaper balms, lotions, creams, soaps, shampoos, conditioners
Potassium dichromate	Dark green dye and cosmetics
Propolis	"Natural" emollients and cosmetics
Propylene glycol	Soaps and emollients
p-tert-butyl-phenol-formaldehyde (PTBF)	Glue additive
Quaternium-15	Baby oils, baby bath, shampoos, soaps, lotions
Sodium benzoate	Shampoos, conditioners, soaps, body wipes
Sorbitan sesquioleate	Topical ointments, creams, and lotions
Span 20	Baby bath, baby shampoo, baby wipes, antibacterial wipes, shampoos, conditioners, soaps
Thiouam	Rubber additive

Síndrome de Babuino

Eritema en la parte superior e interna del muslo y glúteos



“cola de madril”



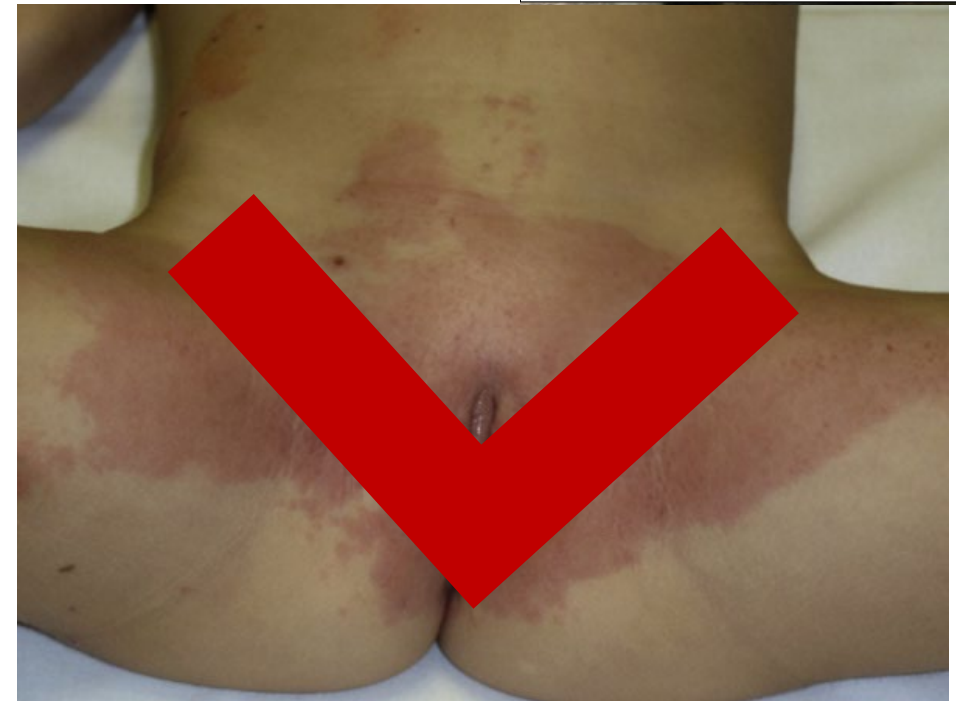The Turkish Journal of Pediatrics 2010; 52: 659-661

Case Report

Baboon syndrome induced by oral antitussive-decongestant agent in a child

Halil Özdemir¹, Nilüfer Galip Çelik¹, Anıl Tapırsız¹, Bengü Nisa Akay², Ergin Çiftçi¹, Erdal İnce¹, Ülker Doğru¹

Departments of ¹Pediatrics, and ²Dermatology, Ankara University Faculty of Medicine, Ankara, Turkey



Baboon syndrome after exposure to mercurochrome during chickenpox

Miliaria en área del pañal

Miliaria rubra principalmente

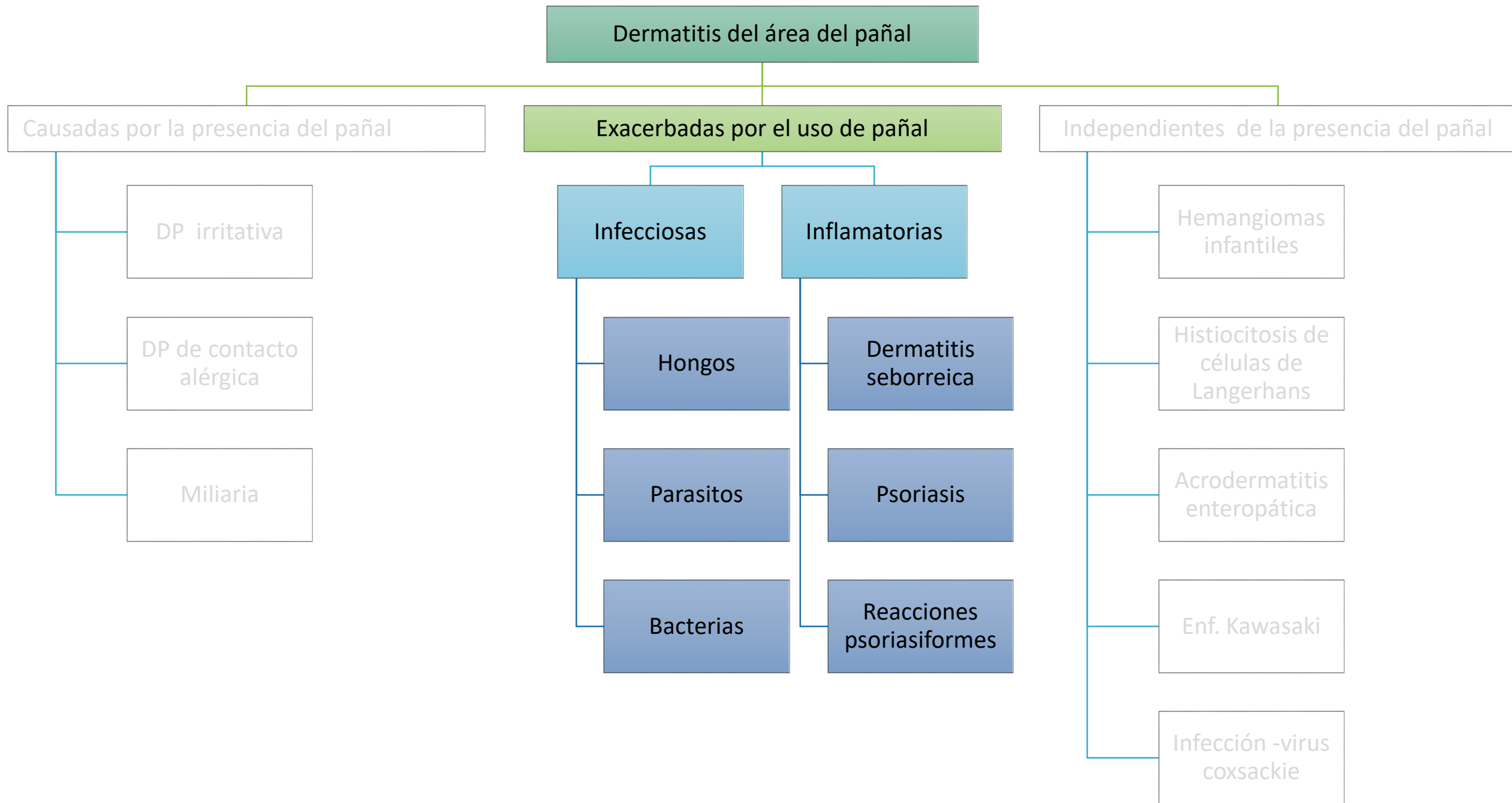
Retención de sudoración en conductos Gl. ecrinas

Pápulas eritematosas , pústulas ocasionales

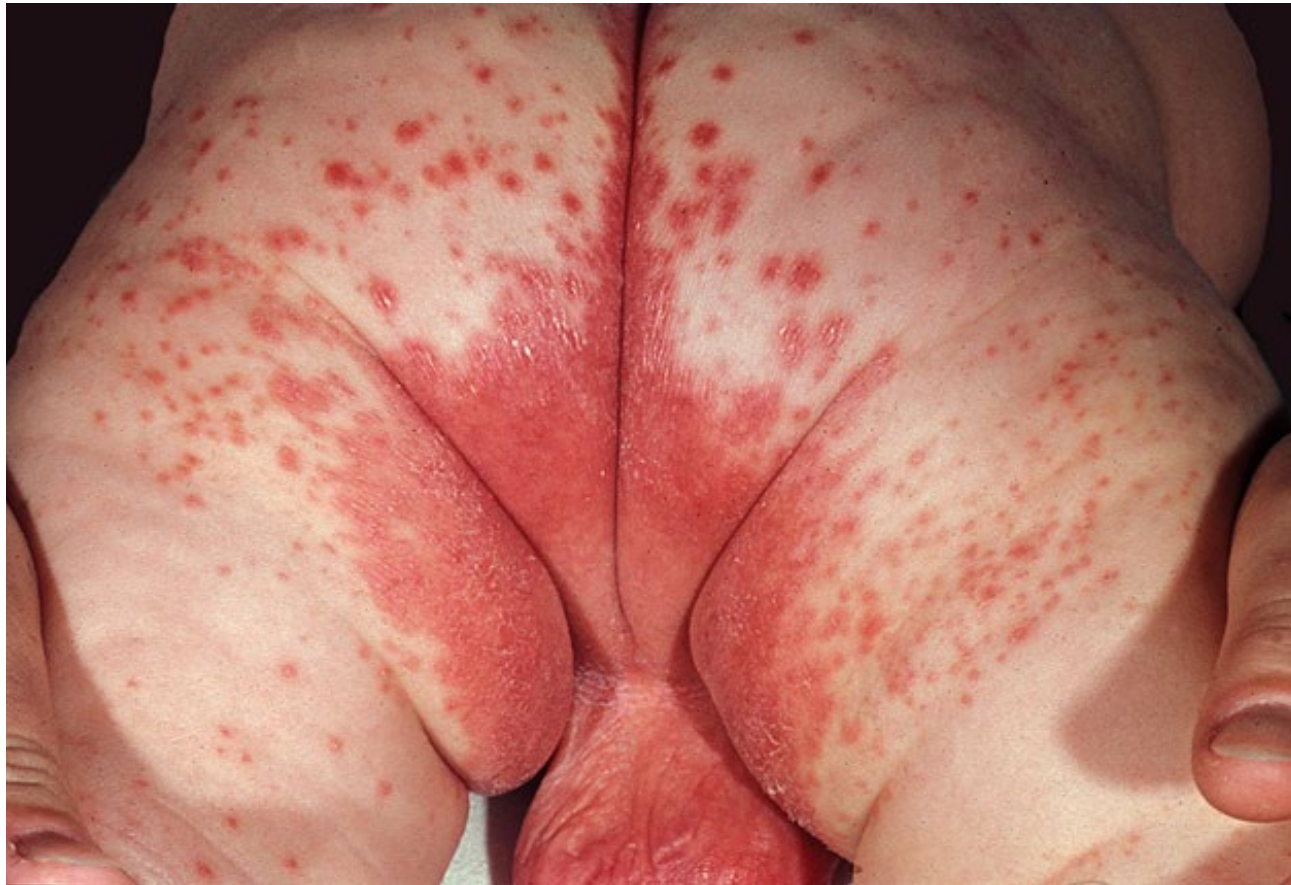Tratamiento:

Evitar humedad y exceso de calor

Pañales con material de gel absorbente

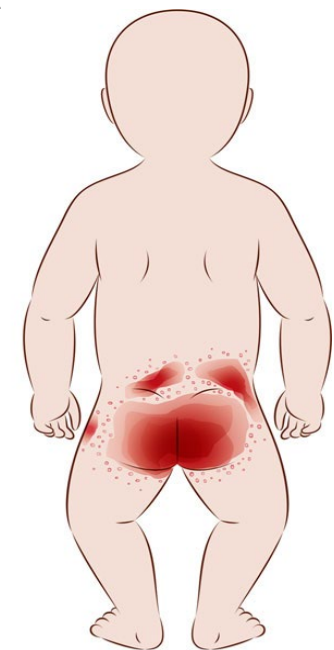
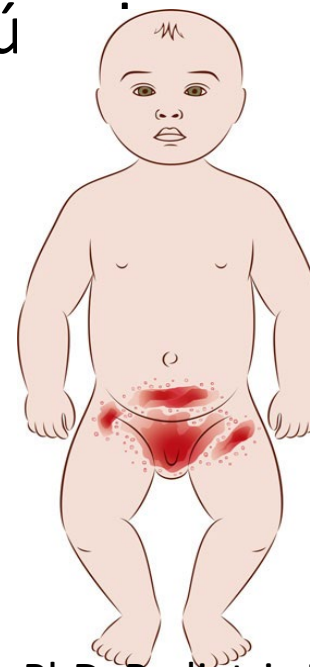

Infección por Cándida: resultado de humedad y maceración



Primaria o secundaria
Pápulas con collar
descamativo

Pú



Differential diagnoses of diaper dermatitis. Regina Følster-Holst MD, PhD. Pediatric Dermatology. 2018;35:s10–s18.

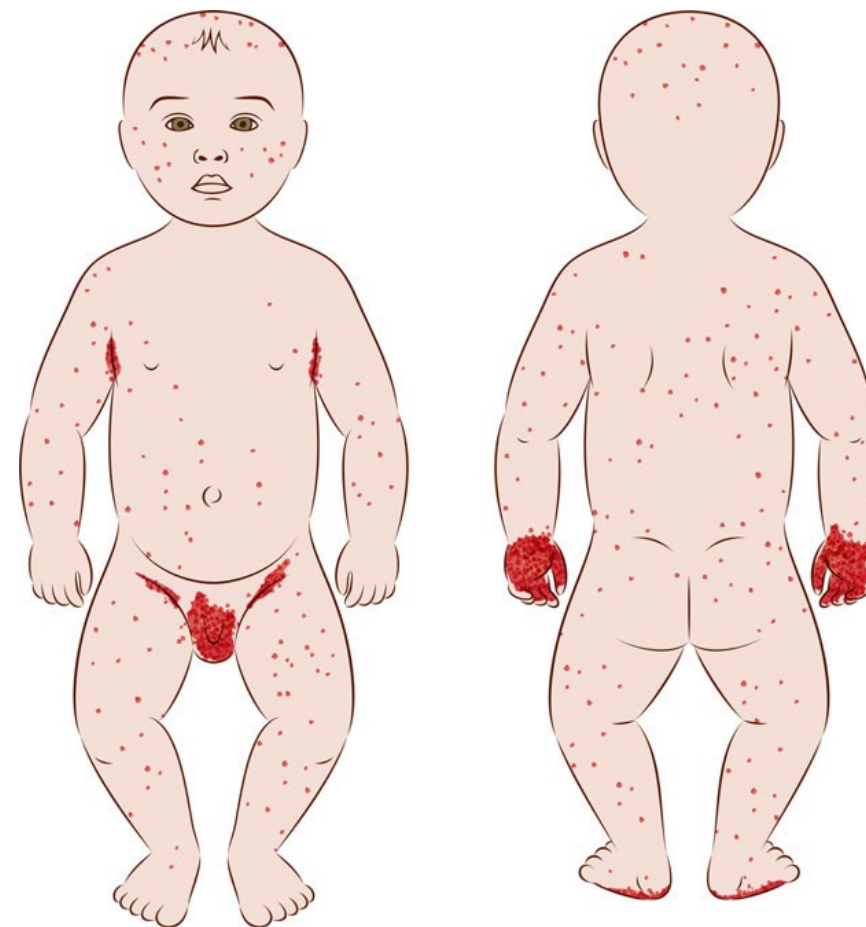
Escabiosis: Predilección por área del pañal

Fase aguda

- Eccema polimorfo
Vesículas, pápulas y descamación

Fase crónica

- Granuloma postescabiotico



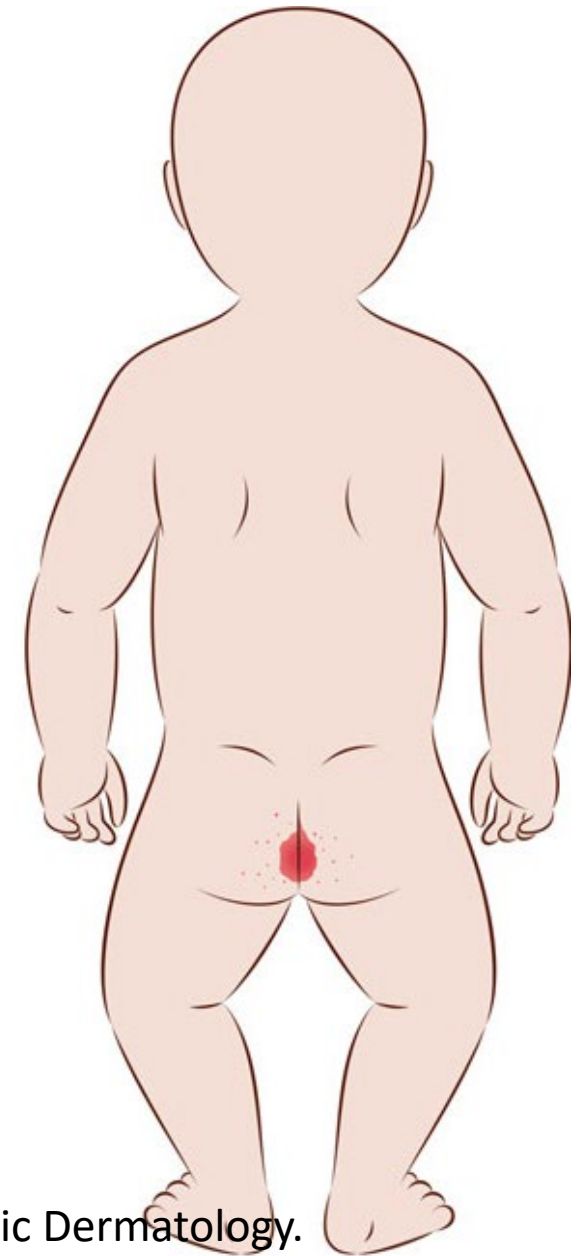
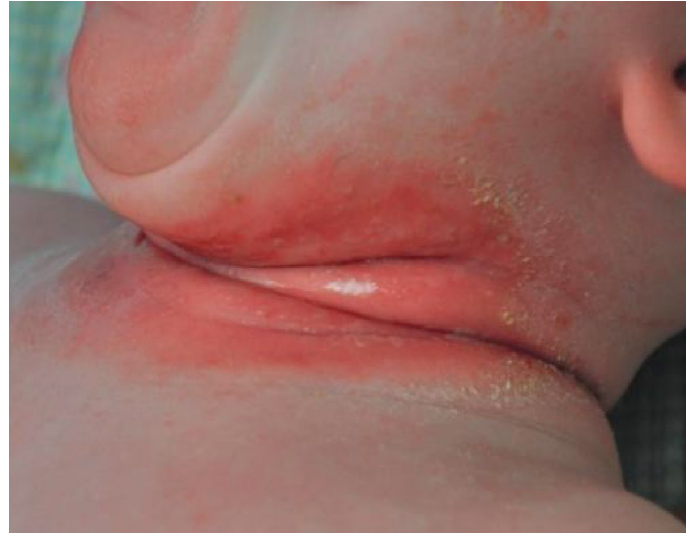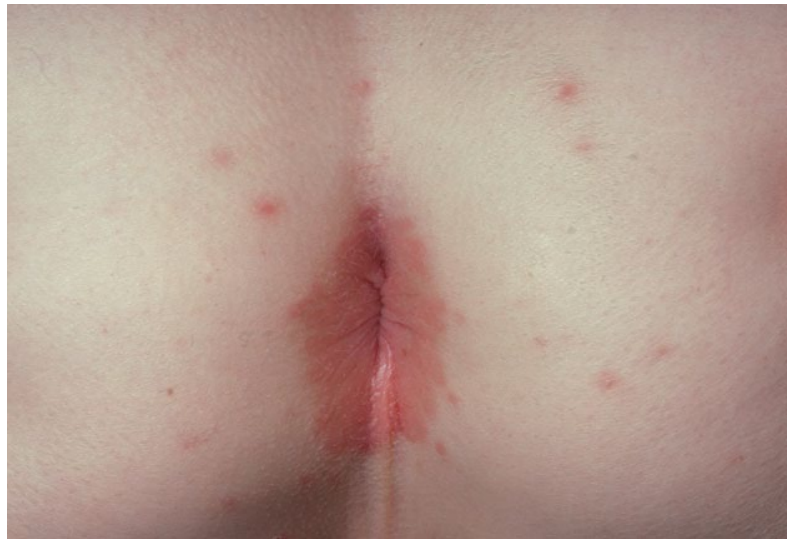Dermatitis perianal estreptocócica

Fuente: amigdalitis estreptococcica del paciente o familiar

Placas eritematosas brillantes perianales

Eritema en áreas intertriginosas sin lesiones satélite

Puede acompañarse de fiebre, dolor y malestar



Differential diagnoses of diaper dermatitis. Regina Følster-Holst MD, PhD. Pediatric Dermatology. 2018;35:s10–s18.

DP- infección estreptocócica

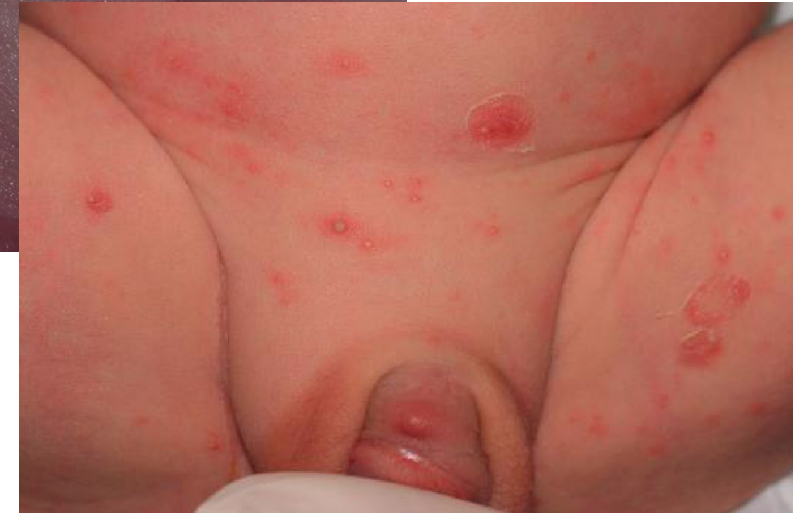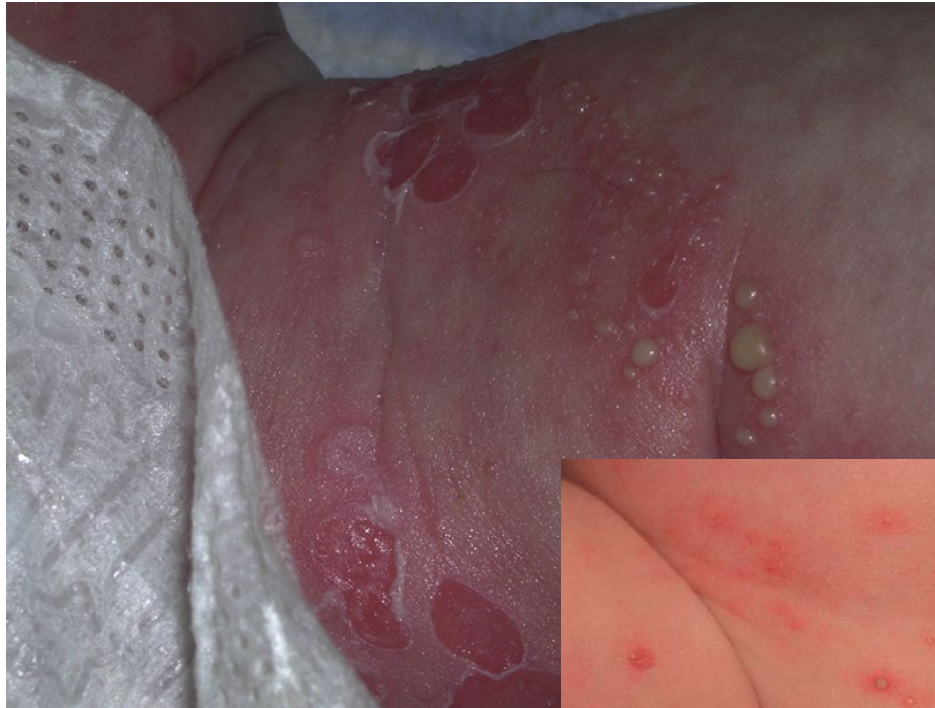Costra color miel

Ampollas de base eritematosa

Complicación con abscesos profundos

Co-infección con *S. aureus*

- RN colonización muñon umbilical
- lactantes mayores
- Pápulas, pústulas, ampollas
- Foliculitis, forunculos, abscesos



Dermatitis seborreica del área del pañal

“Se asocia con *malassezia*”

3º semana de vida

Resuelve 4 meses

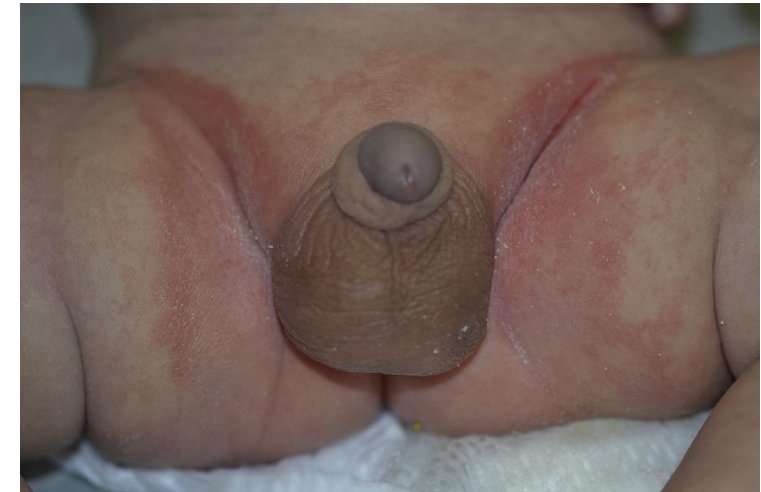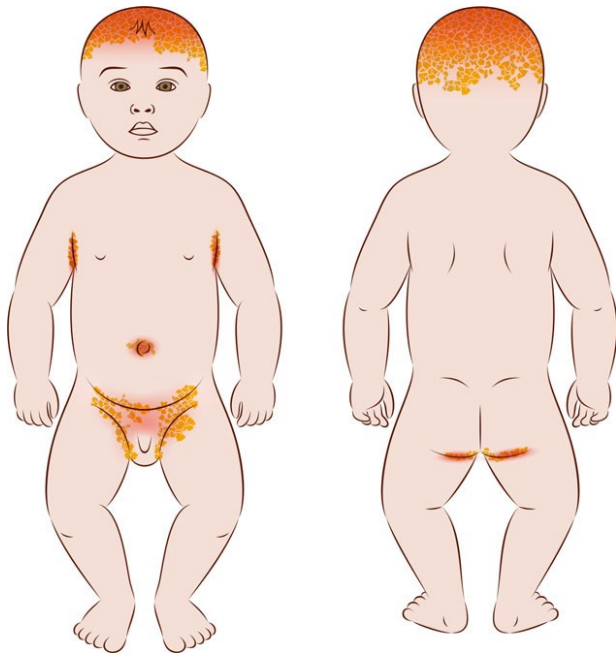
“inmunosupresión”

La mayoría presentan “costra láctea”

Placas eritematosas bien delimitadas

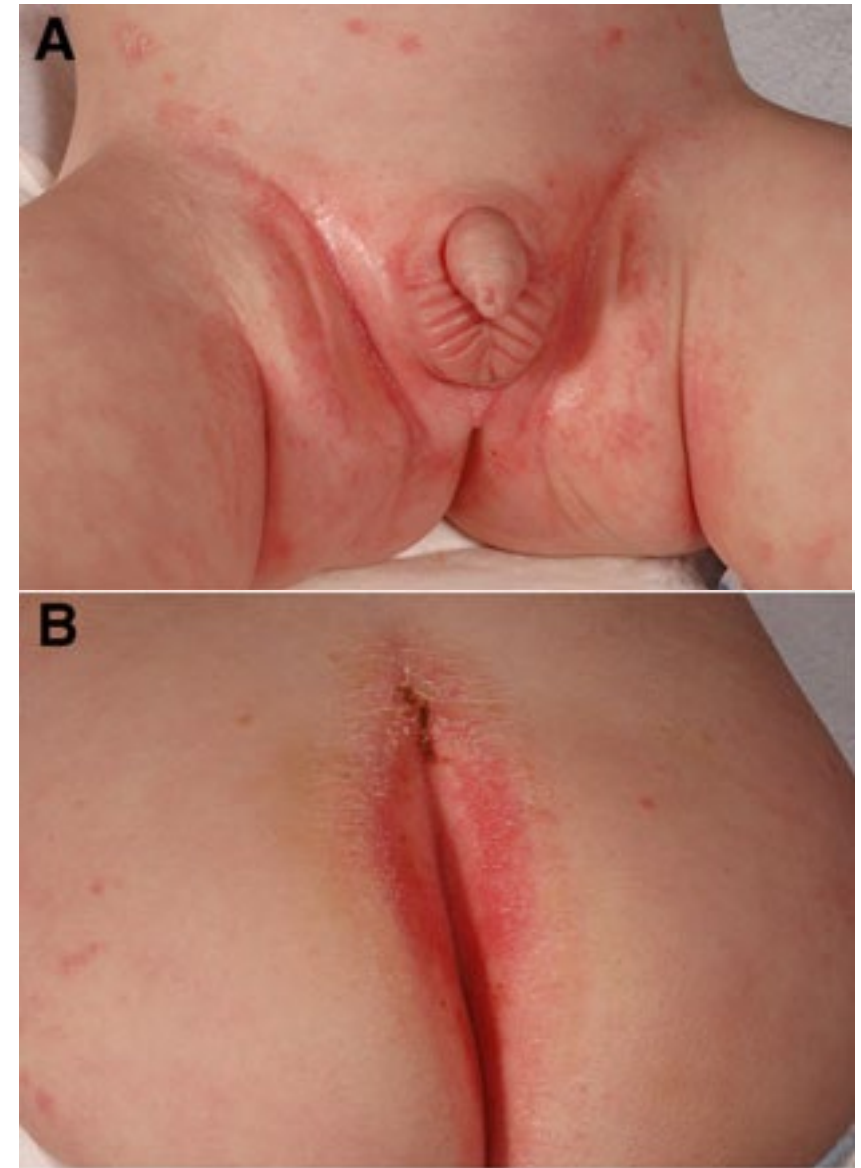
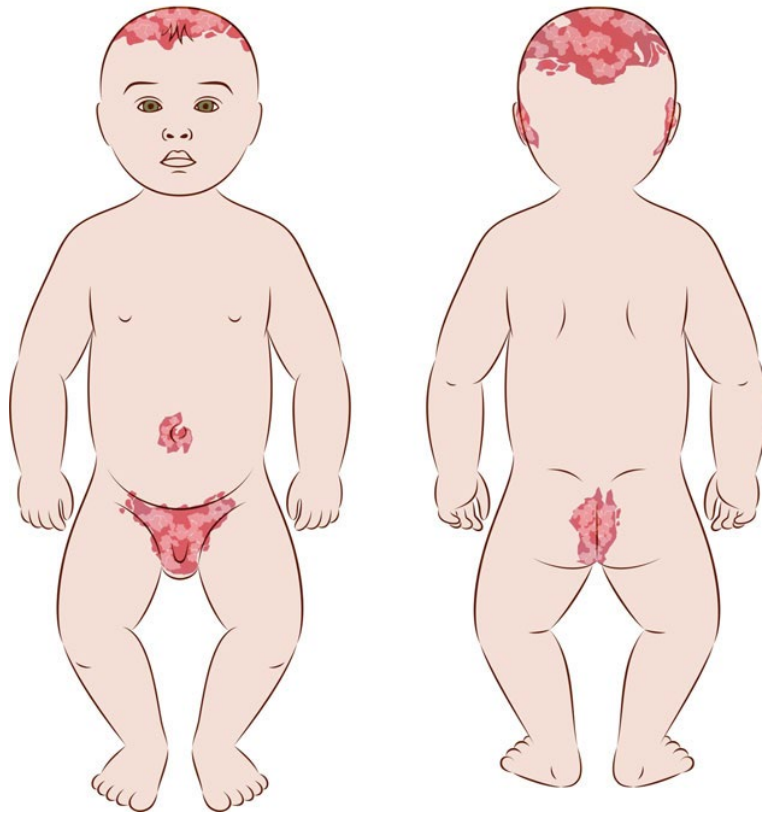
Afecta pliegues

Mínima descamación en área del pañal



Psoriasis infantil

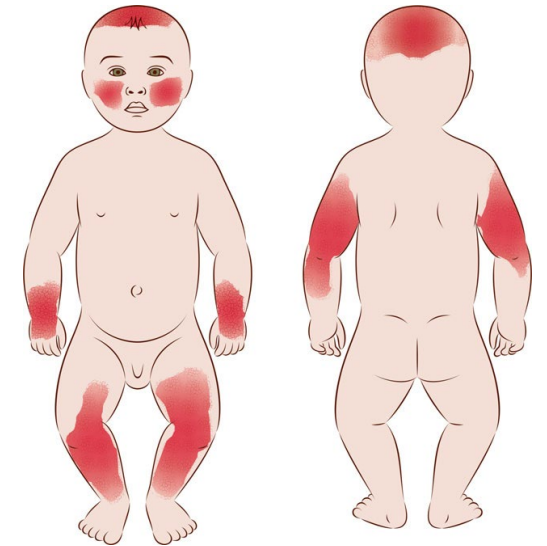
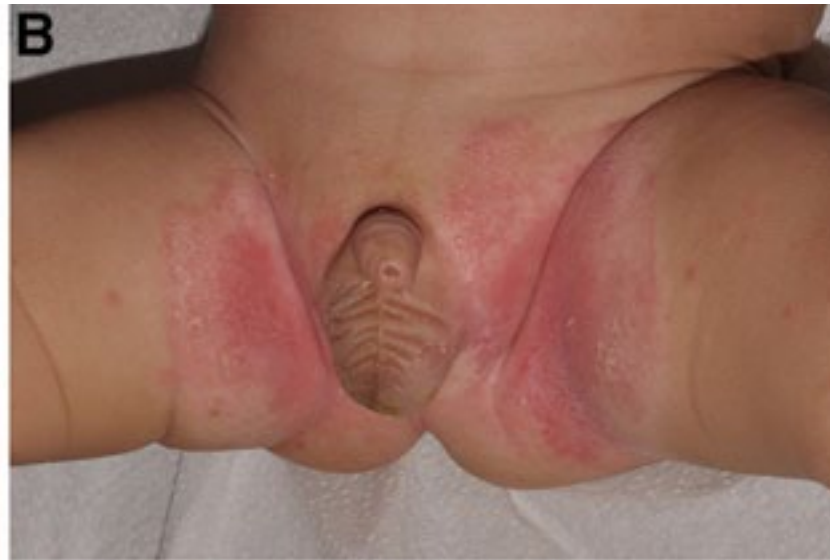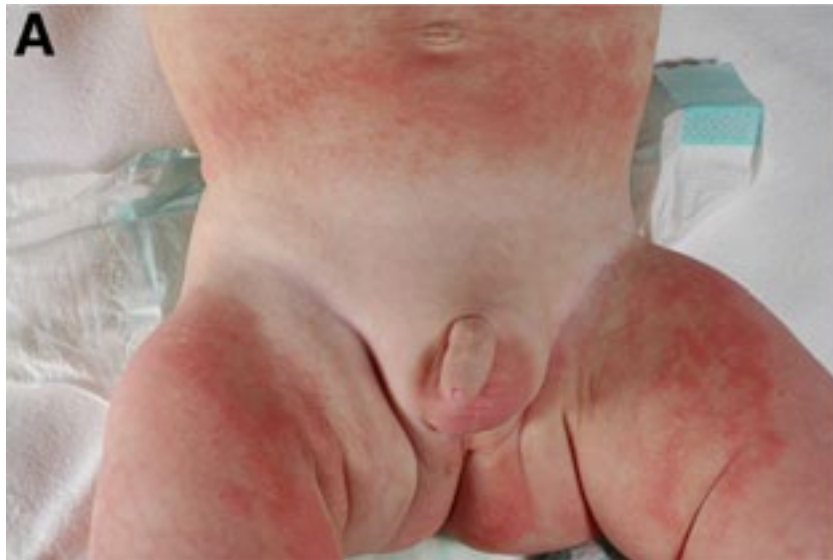Historia de dermatitis persistente en área del pañal
Placas rojo brillante en pliegues perineal, genital e inguinal



Ecceema infantil atópico

Raro en el área del pañal

Buscar signos de atopia y la distribución clásica de la DA

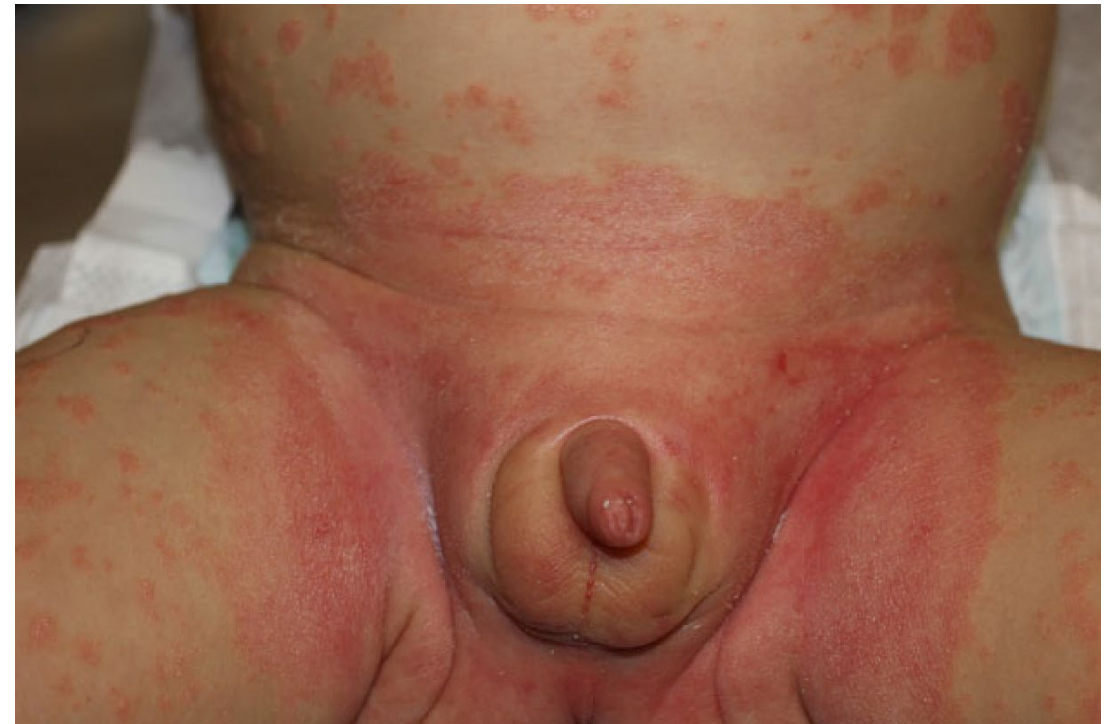

Reacción psoriasiforme “ide” por candidiasis en el área del pañal

Usualmente tras inicio de tto para candidiasis

Clínica: pápulas y placas descamativas por fuera del área del pañal

Tto: antimicóticos (área pañal)
corticoides tópicos de baja-moderada potencia (cuerpo)



Dermatitis del área del pañal

Causadas por la presencia del pañal

DP irritativa

DP de contacto alérgica

Miliaria

Exacerbadas por el uso de pañal

Infecciosas

DP-Candida albicans

DP-Streptococcus

DP-Staphylococcus

Inflamatorias

Dermatitis seborreica

Psoriasis

Reacciones psoriasiformes

Independientes de la presencia del pañal

Hemangiomas infantiles

Histiocitosis de células de Langerhans

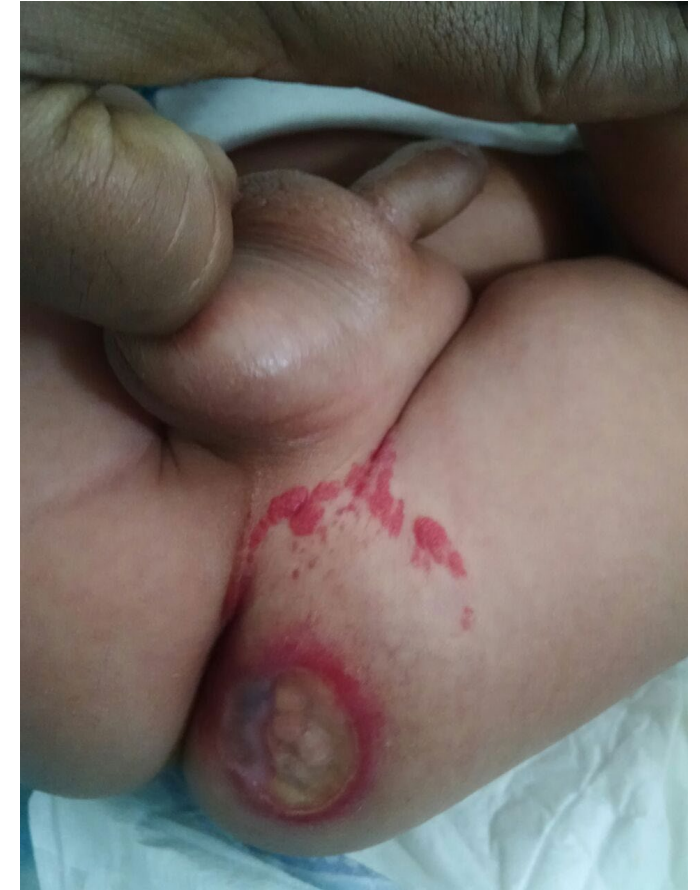Acrodermatitis enteropática

Enf. Kawasaki

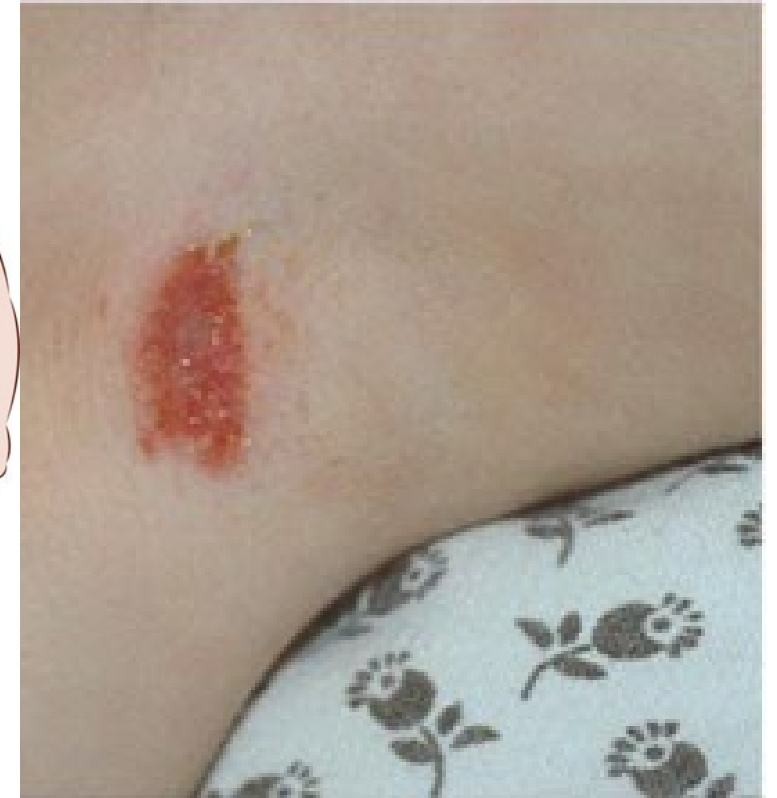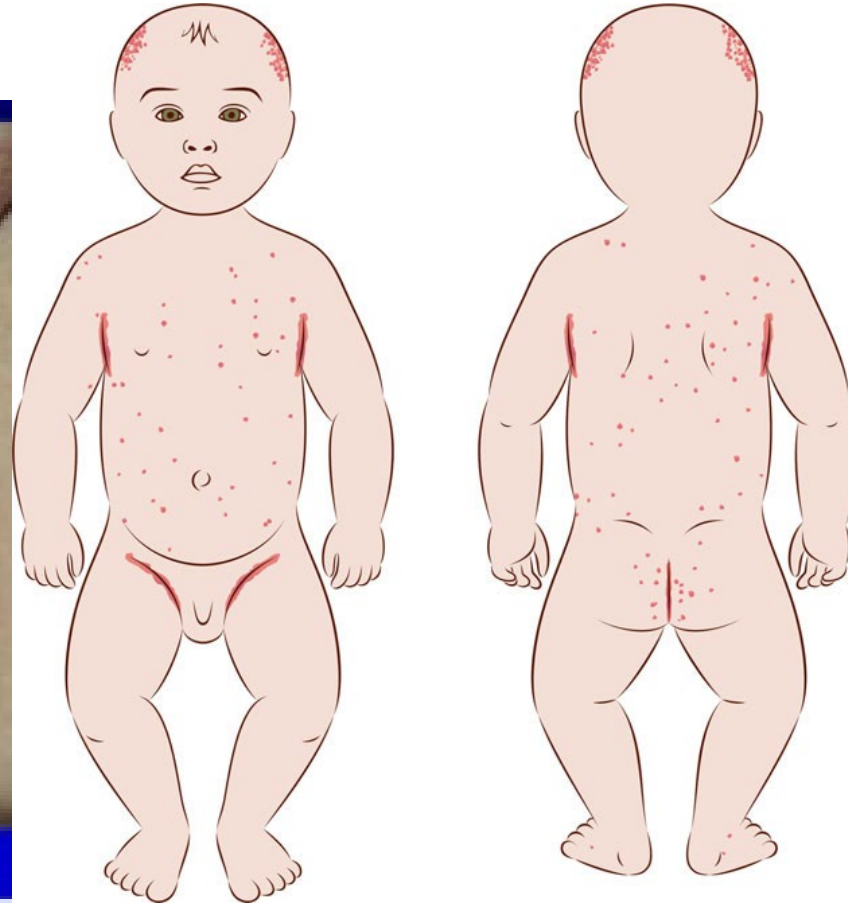
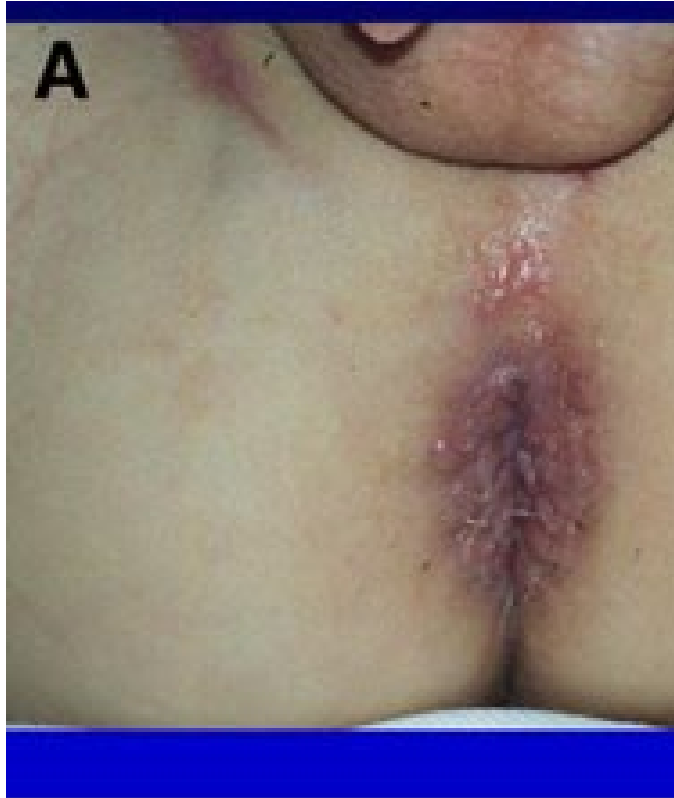Infección -virus coxsackie

Hemangiomas infantiles en el área del pañal

- ❑ Formas segmentarias pueden estar relacionados con otras alteraciones en el desarrollo
 - **Síndrome LUMBAR:** Lower body infantile hemangioma, Urogenital anomalies or ulceration, Myelopathy, Bony deformities, Anorectal malformations or arterial anomalies, and Renal anomalies
- ❑ Ulceración : complicación del 50% de HI en área del pañal



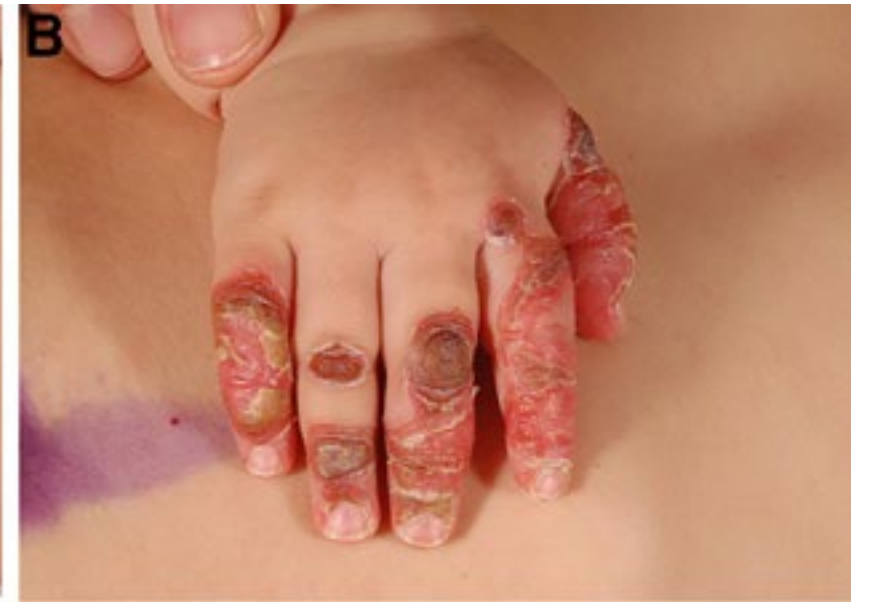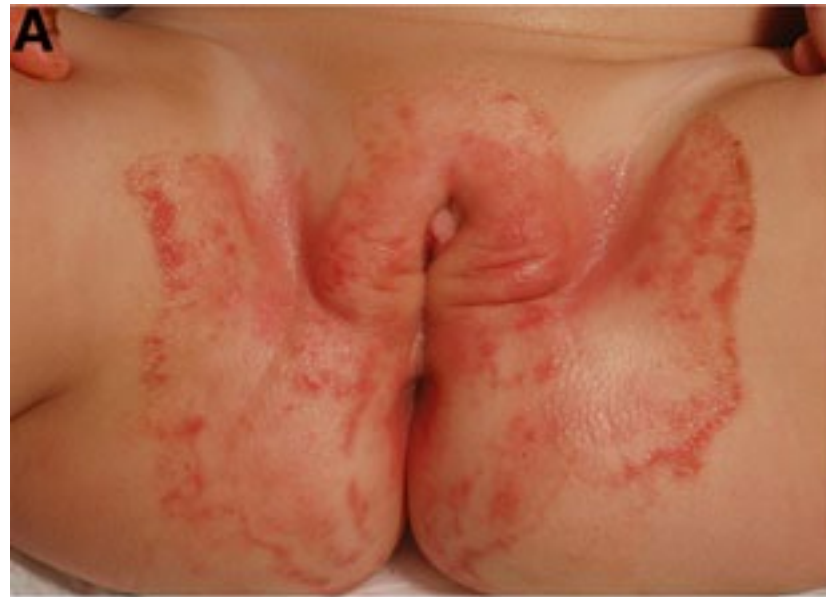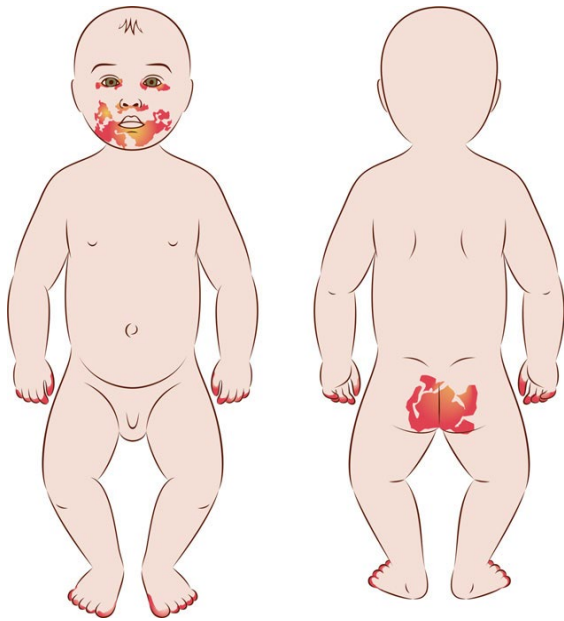
Histiocitos de células de Langerhans



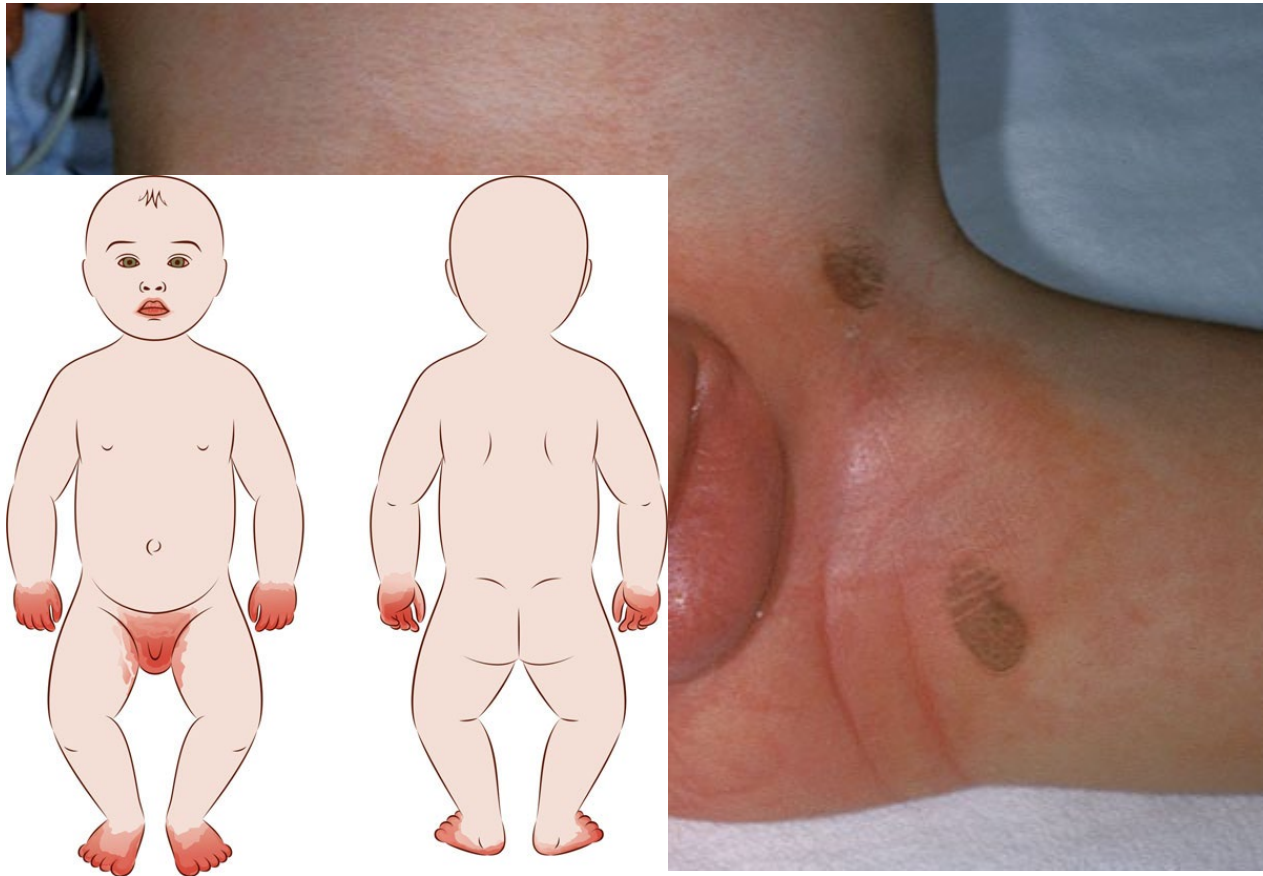
Acrodermatitis enteropática

Autosómico dominante mutación SLC39A4 (transporte de zinc ZIP4)

Síntomas alopecia, lesiones cutáneas y diarrea aparecen al cesar lactancia

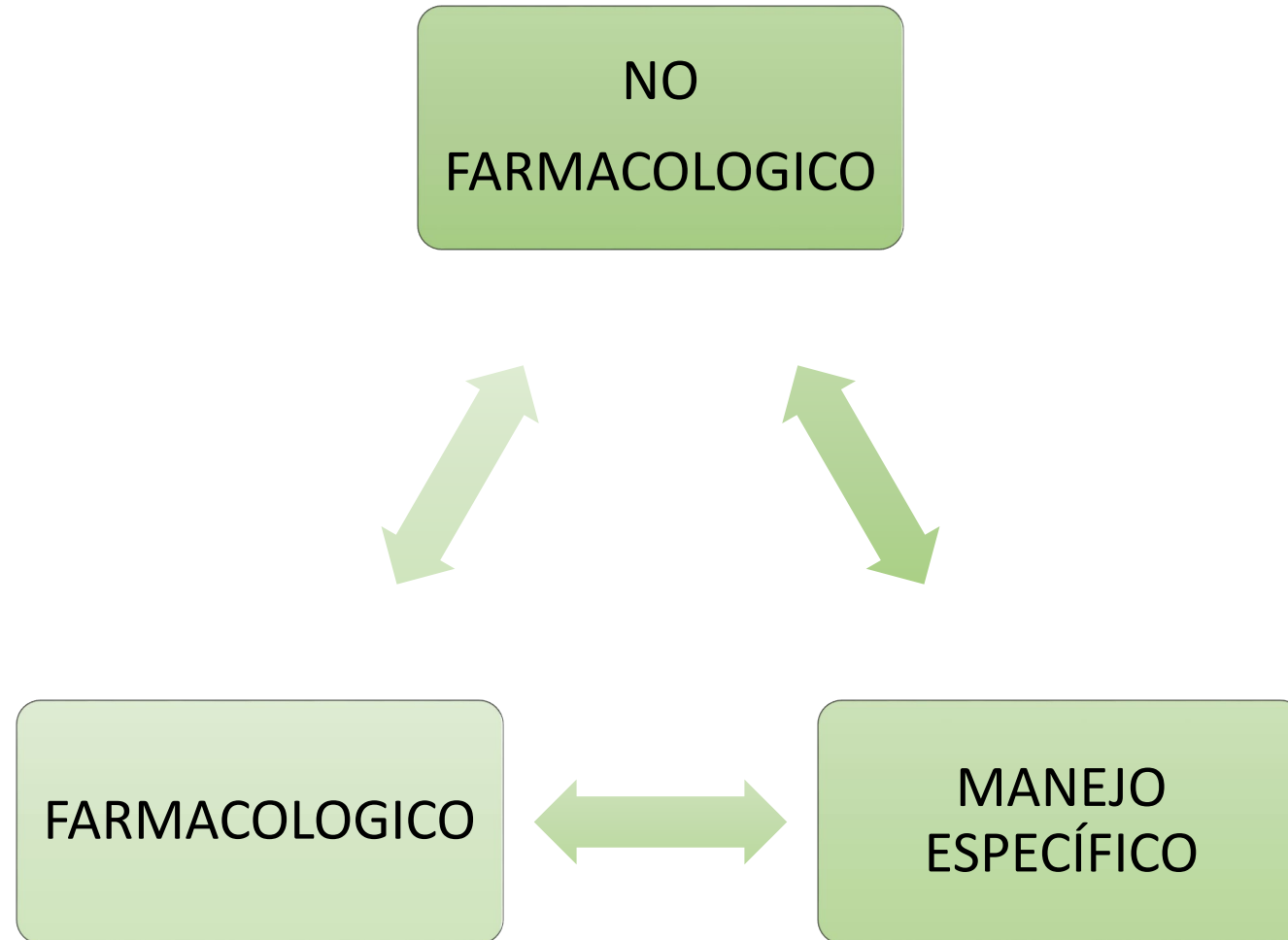


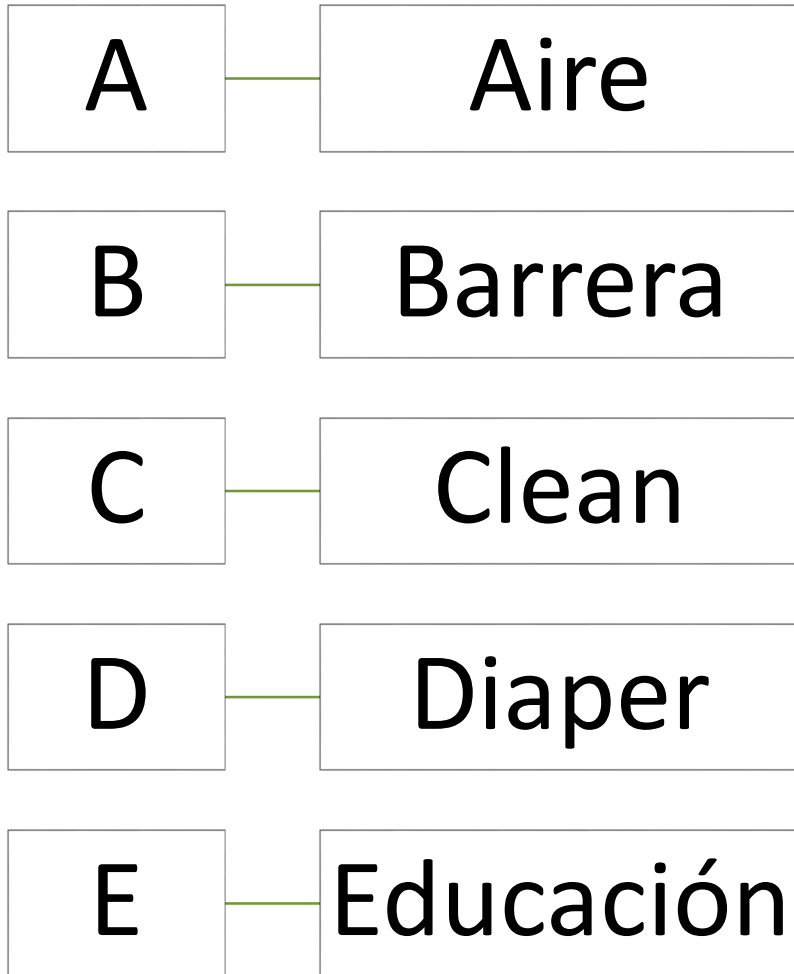Enfermedad de kawasaki



- Eritema y edema de manos, pies y área del pañal
- Conjuntivitis
- Lengua en fresa
- Fiebre

Tratamiento





Solución de Burow: Acetato de aluminio + agua
Petrolatum
Oxido de zinc
Mezcla de aluminio mas hidróxido de magnesio
(antiácido gástrico usado como protector cutáneo)
Lanolina
Leche materna

A

Aire

B

Barrera

C

Clean

D

Diaper

E

Educación

Toallitas húmedas con
Cloruro de benzalconio
Metilisotiazolinona

Pañales respirables reduce la DP 38 a 50%
Pañales con cera mejor protección

Farmacológico

Esteroides tópicos

- Baja potencia e ciclos cortos

Difenilhidramina

- No recomendada

Antifúngicos

- Nistanina
- Clotrimazol
- Miconazol
- Ketoconazol
- Sertaconazol

Oxido de zinc

Tratamiento específico

Dermatitis del pañal irritativa crónica (pápulas y nódulos pseudoverrucosos, DP de Jacquet, DP erosiva, granuloma glúteo infantil)

- ❑ Tratar la causa principal de exposición crónica a MF
- ❑ Capa gruesa de crema barrera
- ❑ Cambio frecuente de pañal ultra absorbente

Dermatitis de contacto alérgica

Evitar el desencadenante

Corticoides tópicos ciclo corto

inhibidores de la calcineurina

DP + Infección por Cándida

Mycopathologia (2013) 175:249–254
DOI 10.1007/s11046-013-9642-3

The Efficacy and Safety of Sertaconazole Cream (2 %) in Diaper Dermatitis Candidiasis

Alexandro Bonifaz · Andrés Tirado-Sánchez ·
María José Graniel · Carlos Mena ·
Adriana Valencia · Rosa María Ponce-Olivera

- 27 pacientes
- Sertaconazol 2% crema
- 2 veces por DIA x 14 días
- 2 semanas + de seguimiento
- Curación clínica y micológica total 88,8%, mejoría 3,7%, falla 7,4%

Oxido de zinc

Suplementos orales disminuye la incidencia

J Med Assoc Ga. 1989 Sep;78(9):621-3.

Effect of oral zinc supplements on diaper rash in normal infants.

Collipp PJ.

Abstract

A total of 89 normal newborn infants received 10mg oral zinc supplements daily for 4 months and 90 others received a placebo. The zinc supplemented group had a significant reduction in the incidence of diaper rash, and they gained slightly more in height and weight, although the growth differences were not significant.

Dexpanthenol

Topical Use of Dexpanthenol in Skin Disorders

Fritz Ebner,¹ Andreas Heller,² Frank Rippke² and Irene Tausch³

Análogo del ácido pantoténico
antiinflamatorios no esteroideos

Hamamelis in children with skin disorders and skin injuries: results of an observational study

Helmut H. Wolff · Meinhard Kieser

Edad

- 27 días a 11 años con dermatitis del pañal o inflamación localizada de piel

309 niños fueron tratados hamamelis

- 78 niños Dexpanthenol

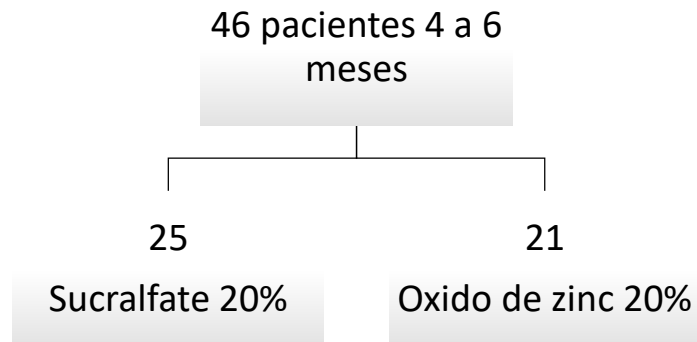
Ambos tratamientos fueron bien tolerado

Hamamelis es un tratamiento efectivo y seguro para DP

Sucralfate

Reservado para las formas graves, recalcitrantes y crónicas

Actúa como una barrera física contra los irritantes y tiene actividades antibacterianas

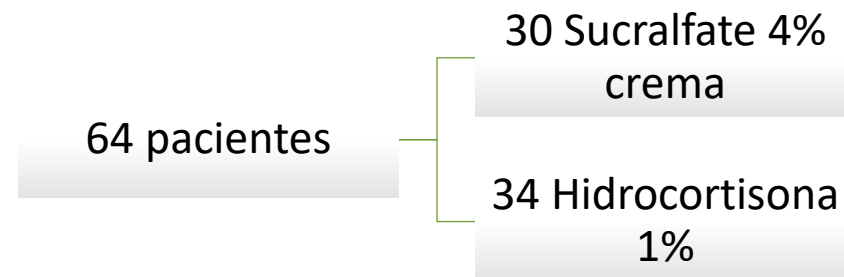


Tiempo de curación significativamente más corto (3,24 +/- 2,02 días) en comparación con la pomada al 20% de óxido de zinc



Year : 2004 | Volume : 49 | Issue : 4 | Page : 181--183

Topical Sucralfate Versus Hydrocortisone Cream In The Management Of Diaper Dermatitis : A Randomized, Doubleblind Clinical Trial



8 semanas, evaluados cada 2 semanas hasta la curación completa mostrando igual eficacia ambos grupos de pacientes.



Year : 2004 | Volume : 49 | Issue : 4 | Page : 181--183

Topical Sucralfate Versus Hydrocortisone Cream In The Management Of Diaper Dermatitis : A Randomized, Doubleblind Clinical Trial



Evite.....

- Bicarbonato de sodio
- Fenol
- Alcanfor
- Acido bórico
- Benzocaina
- Salicilatos
- Talco

Recomendaciones

1. Pañales respirables reduce la DP 38 a 50%
2. Pañales con cera mejor protección
3. Limpiadores sin detergentes “syndet”
4. Capa gruesa, sin retirar completamente entre las aplicaciones
5. Pañitos húmedos sin metilisotiazolinona

Gracias

Jaquelinecifuentes@hotmail.com