

COVID—19 CON LESIONES EN LA PIEL: EXANTEMAS VIRALES

¿Los pacientes con COVID-19 pueden tener lesiones en piel? Esto sugiere un reporte de caso enviado como correspondencia al Journal of the American Academy of Dermatology. Describen un paciente en Tailandia con un exantema petequial muy similar al que se observa en el dengue y al ser un país con alta incidencia de este, fue diagnosticado como tal hasta que posteriormente inició con síntomas respiratorios y finalmente se diagnostica con coronavirus. En el reporte mencionan que no se tienen imágenes ni biopsia ya que no se hace de rutina en los pacientes con dengue.

Los exantemas son erupciones cutáneas que aparecen como síntoma de una enfermedad general. Se ven frecuentemente en la población pediátrica debido a infecciones virales o también pueden aparecer como manifestación de infecciones bacterianas o reacción medicamentosa.

Los exantemas virales inespecíficos son aquellos que no tienen rasgos característicos o patognomónicos de otras enfermedades como el sarampión, rubeola, quinta enfermedad, etc. Aparecen generalmente como máculas o pápulas que palidecen a la digitopresión, se distribuyen en el tronco y extremidades, menos frecuente en cara. Tienen síntomas inespecíficos asociados como malestar general, mialgias, cefalea, rinorrea o molestias digestivas.

Agentes asociados:

- Enterovirus
- Virus respiratorios: adenovirus, virus de parainfluenza, virus sincitial respiratorio
- Virus de Epstein Barr
- Herpes virus tipo 6 y 7
- Parvovirus B19

Estos exantemas también pueden ser de tipo:

- Eritematoso o morbiliforme
- Vesiculoso
- Petequial
- Urticariforme
- Pustuloso

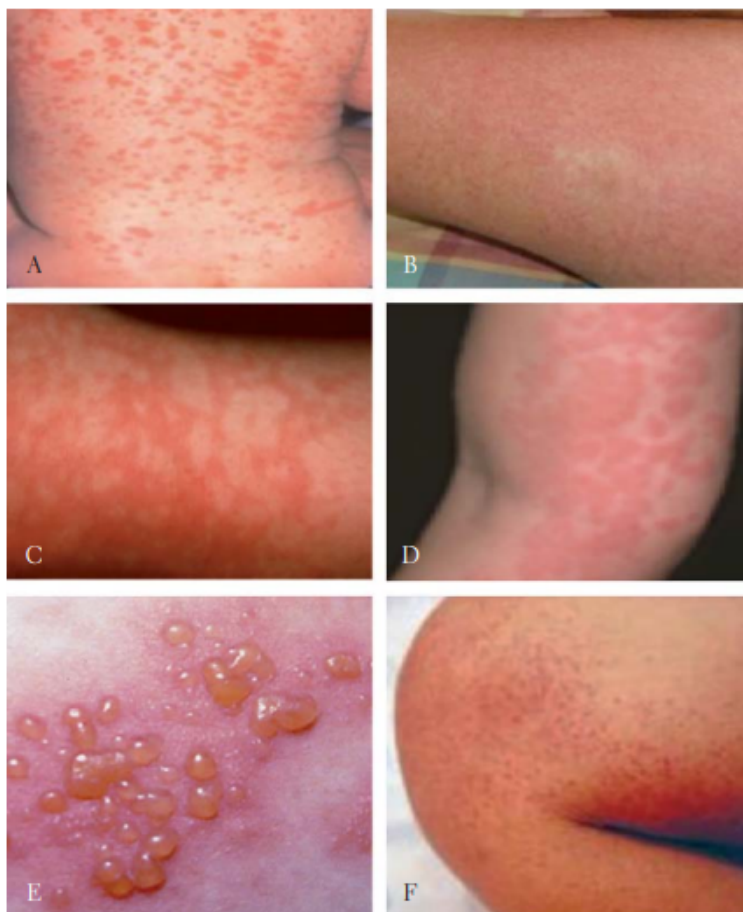


Figura 2. Tipos de exantema. A) Maculopapuloso morbiliforme. B) Eritodérmico escarlatini-forme. C) Reticular festoneado. D) Urticarial habonoso. E) Vesículo ampolloso. F) Purpúrico petequial.

Tomado de: J.C. Silva Rico, M.C. Torres Hinojal. Diagnóstico diferencial de los exantemas. www.pediatria integral.es

No es raro esperar entonces lesiones de este tipo en pacientes con infección por COVID-19. Por lo pronto podemos pedir a los médicos que ven los pacientes en urgencias o las Unidades de cuidado Intensivo que nos interconsulten por tele consulta en caso de tener dudas de lesiones en la piel.

Adriana Patricia Cruz Garnica

Médica Dermatóloga

Universidad Nacional de Colombia

Fuentes:

- Joob B, Wiwanitkit V, COVID-19 can present with a rash and be mistaken for Dengue, Journal of the American Academy of Dermatology (2020), doi: <https://doi.org/10.1016/j.jaad.2020.03.036>.
- Bologna, Jean., Jorizzo, Joseph L.Schaffer, Julie V. (Eds.) (2012) Dermatology /[Philadelphia] : Elsevier Saunders.
- Paller, AmyMancini, Anthony J.. (2011) Hurwitz clinical pediatric dermatology :a textbook of skin disorders of childhood and adolescence Philadelphia, PA : Elsevier Saunders,