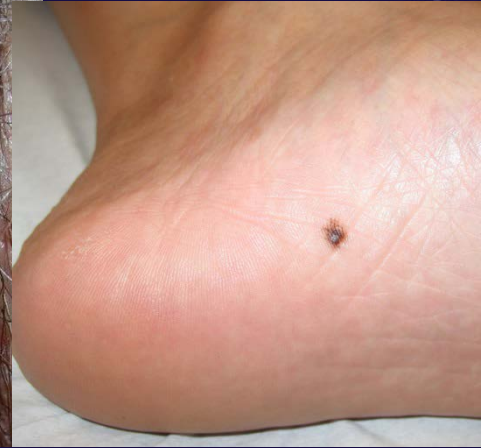
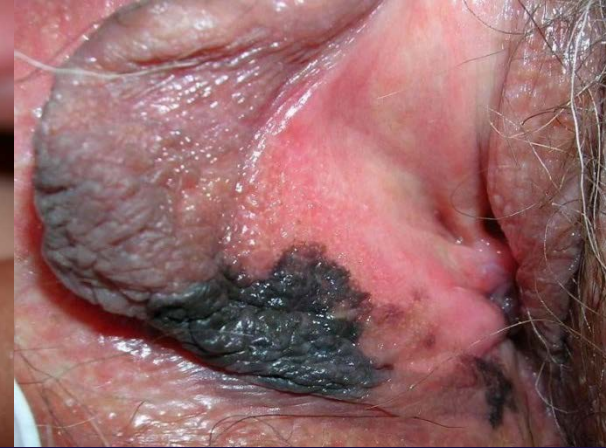
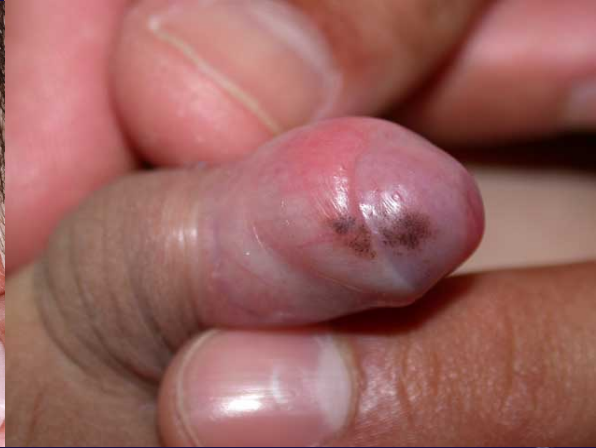
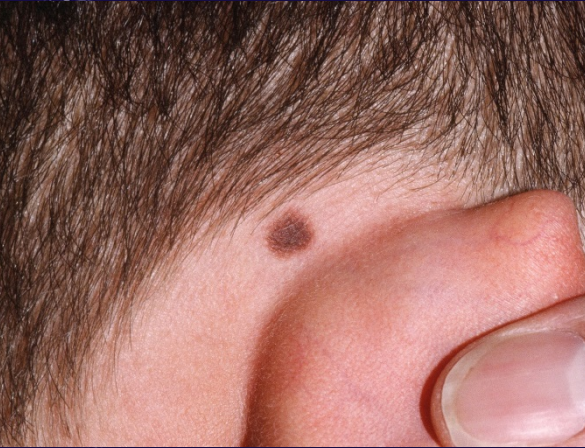
Nevus de sitios especiales

Shirley Ariza Maestre

Médica dermatóloga

Universidad Nacional de Colombia



Nevus de Sitio Especial

“Grupo dentro del espectro de los nevus presentes en ciertas localizaciones anatómicas, que tienen características preocupantes histológicamente, pero un comportamiento benigno”

Nevus benignos con atipia histológica similar al melanoma o nevus displásico

Nevus de Sitio Especial

Espectro histológico de lesiones melanocíticas en los sitios especiales:

- Nevus melanocítico pequeño (<5mm)
- Nevus lentiginoso
- Nevus displásico
- Melanoma lentiginoso
- Lentigo Maligno
- Nevus de sitio especial

Nevus de Sitio Especial

- Reflejan diversidad regional en estructura y función de la piel
- Etiología controversial, desarrollo embriológico
- Pueden tener características histológicas comunes con melanoma

Localizaciones

- Línea mamaria embrionaria (seno, axila, ombligo, genitales)
- Áreas flexurales
- Superficies acrales
- Oreja
- Cuero cabelludo

Table 1
Nevi of special sites

Special Site	Locations
Genital nevi	<ul style="list-style-type: none">• Vulva• Penis^{7,a}
Flexural nevi	<ul style="list-style-type: none">• Nevi of the milkline<ul style="list-style-type: none">○ Axillae○ Breast○ Inguinal folds• Other flexural sites<ul style="list-style-type: none">○ Umbilicus○ Scrotum○ Perianum
Acral nevi	<ul style="list-style-type: none">• Ears• Palms• Soles• Knees^{15,a}• Elbows^{15,a}
Scalp	

^a Anecdotal reports only.

Nevus de Sitio Especial

Nomenclatura no estandarizada:

- AGN: *nevus genitales atípicos*
- AMNGT: *Nevus melanocíticos atípicos tipo genital*
- MANIACS: *Nevus melanocíticos especiales con ascenso de células intraepiteliales.*
- Nevus lentiginoso acral de la piel plantar
- Nevus atípico del cuero cabelludo

Nevus Genital

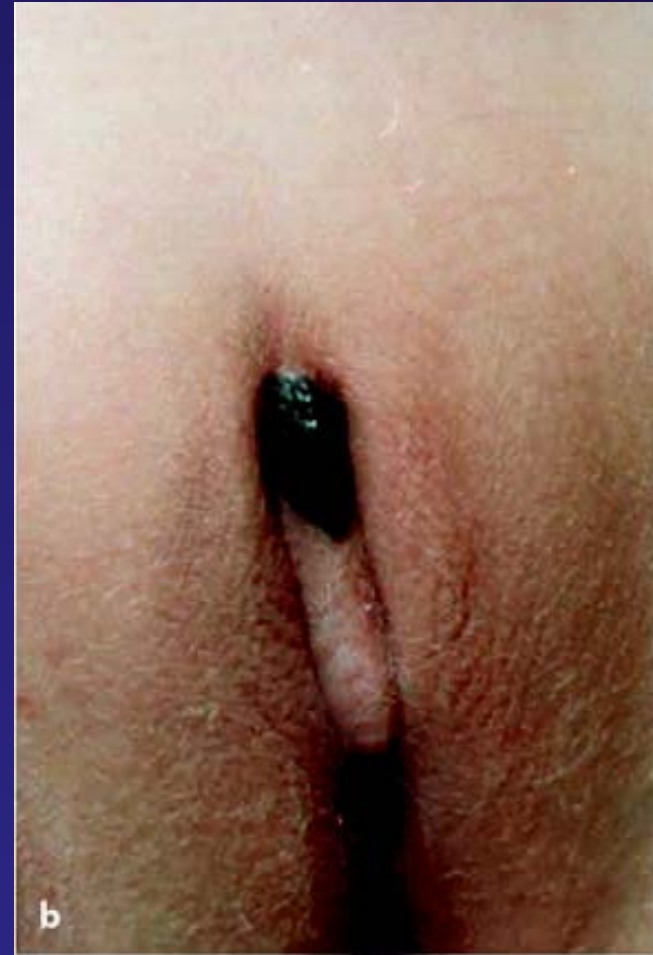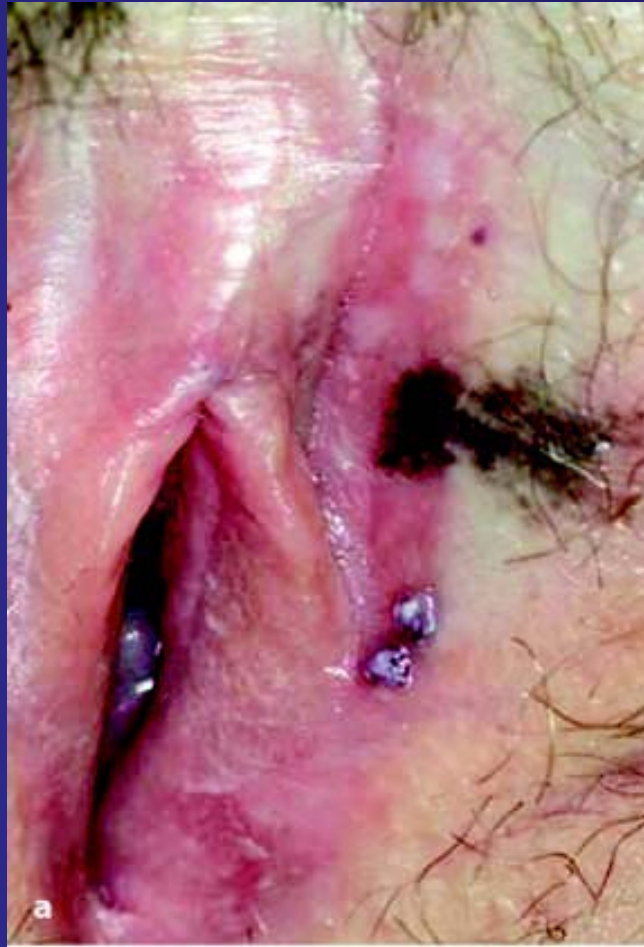- Frecuentes en la infancia, <20 años.
- 2 % ♀ tienen nevus vulvares.
- 5% son de sitio especial
- Labios, clítoris y periné
- Igual distribución en áreas mucosas o con pelo.
- > Mucosas en menores de 10 años.

Table 2
Clinical appearance of nevi of special sites

Special Site

• Synonyms	Location	Clinical Appearance of NOSS
Genitalia	Unspecified	<ul style="list-style-type: none"> • Black (one-third)⁷ • Brown (two-thirds)⁷
<ul style="list-style-type: none"> • Atypical genital nevi (AGN)⁶ • Atypical melanocytic nevus of the genital type (AMNGT)⁷ 	Labia majora and perineum	<ul style="list-style-type: none"> • Elevated⁷ • Mushroom-shaped⁷
	Labia minora and clitoris	<ul style="list-style-type: none"> • Macular⁷

Nevus Genital



Histología

Proliferación prominente de nidos ovoides o redondos en la unión, pueden ser confluentes.

Tres patrones:

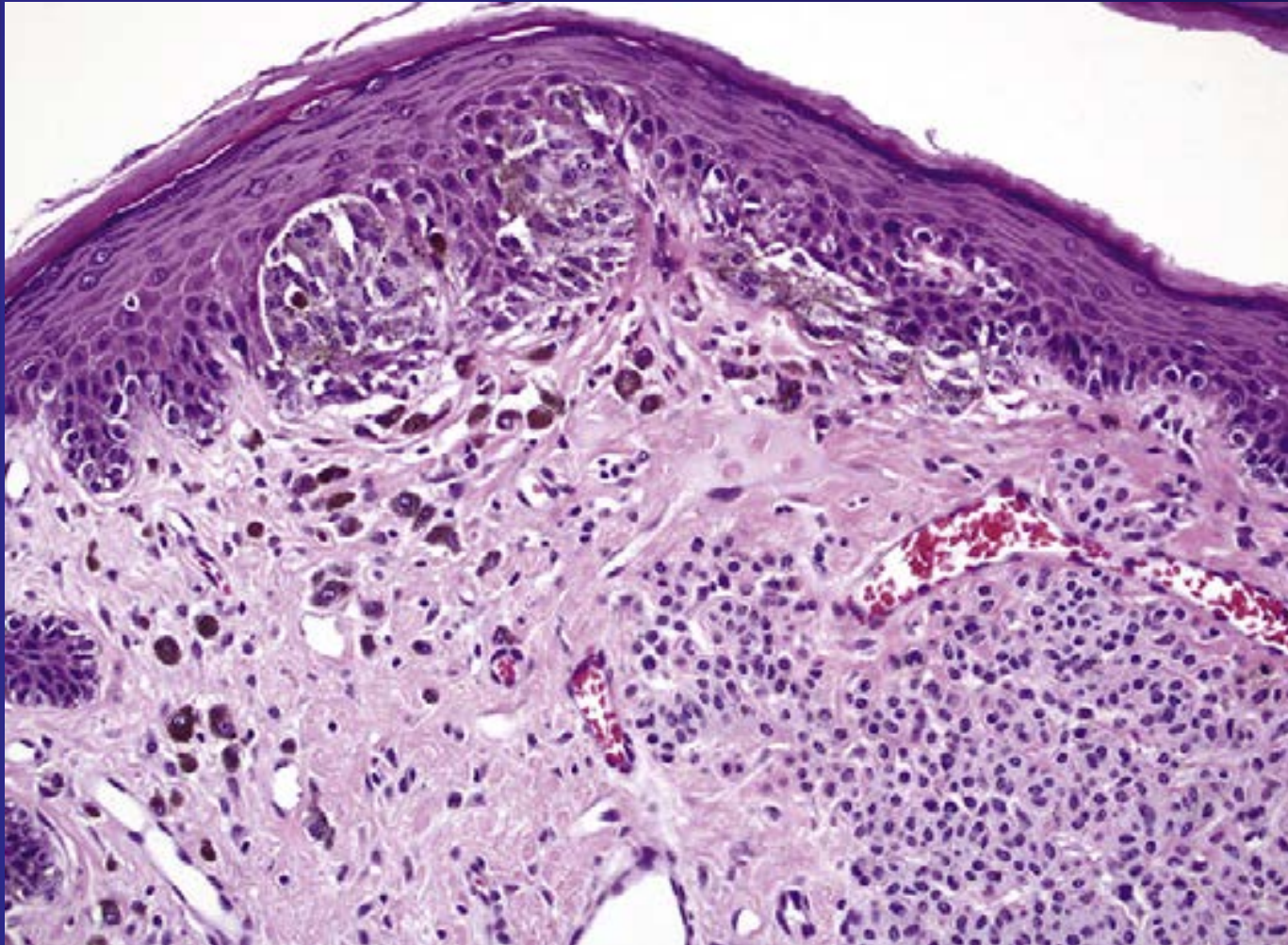
- *Patrón anidado:* grandes nidos ovoides orientados perpendicularmente o paralelos a unión dermoepidérmica.

Histología

- Patrón de nido poco cohesivas: Nidos poco cohesivos forman una banda que separa la epidermis de melanocitos dérmicos maduros
- Patrón Apiñado: Nidos mal definidos y células individuales están estrechamente adosadas, oscureciendo la unión dermo-epidérmica

Histología

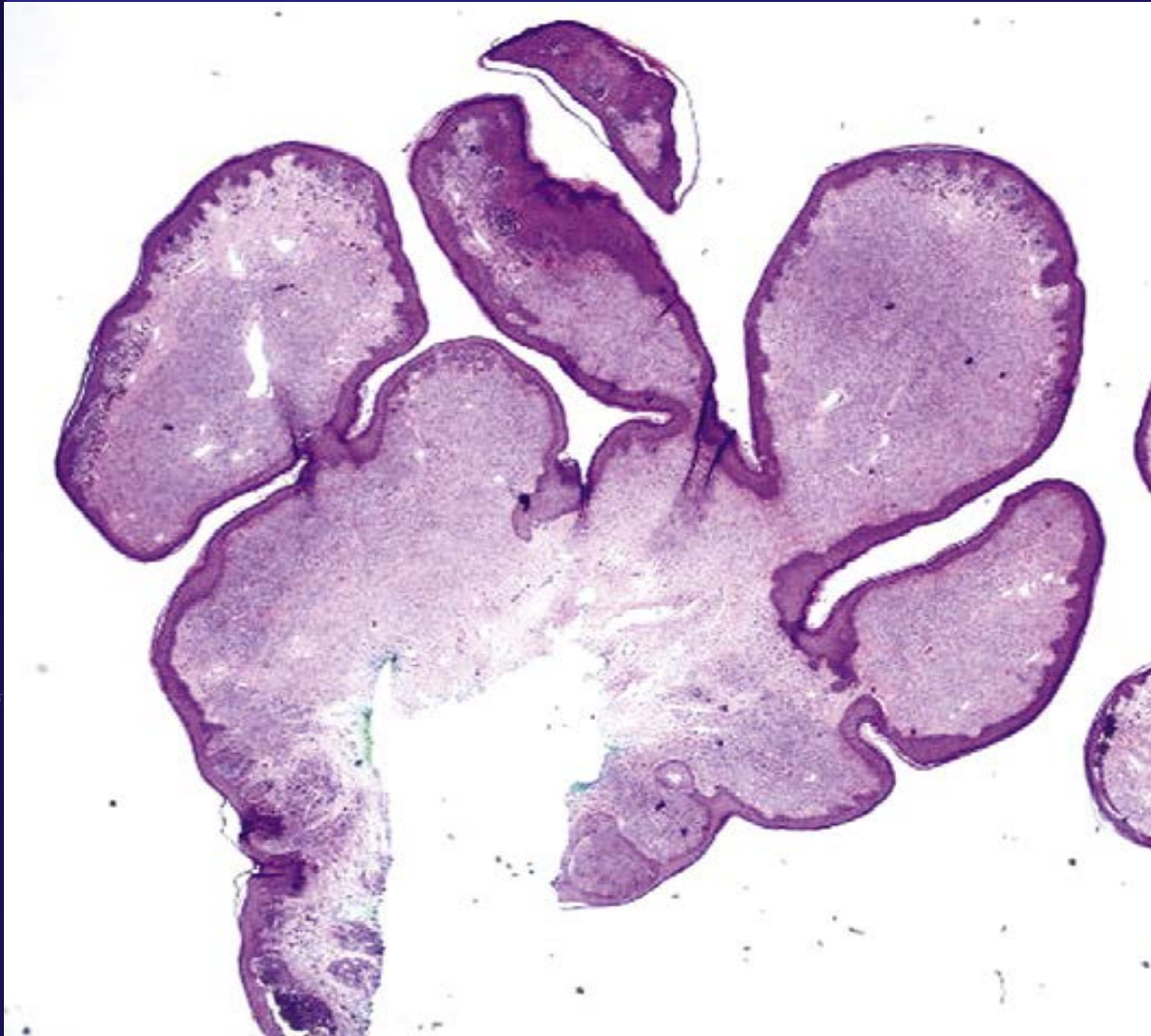Patrón anidado



Histología

- Atipia citológica difusa moderada a severa
- Células epitelioides con nucleolos prominentes
- Diseminación pagetoide focal central
- Amplia zona de fibrosis dérmica

Histología



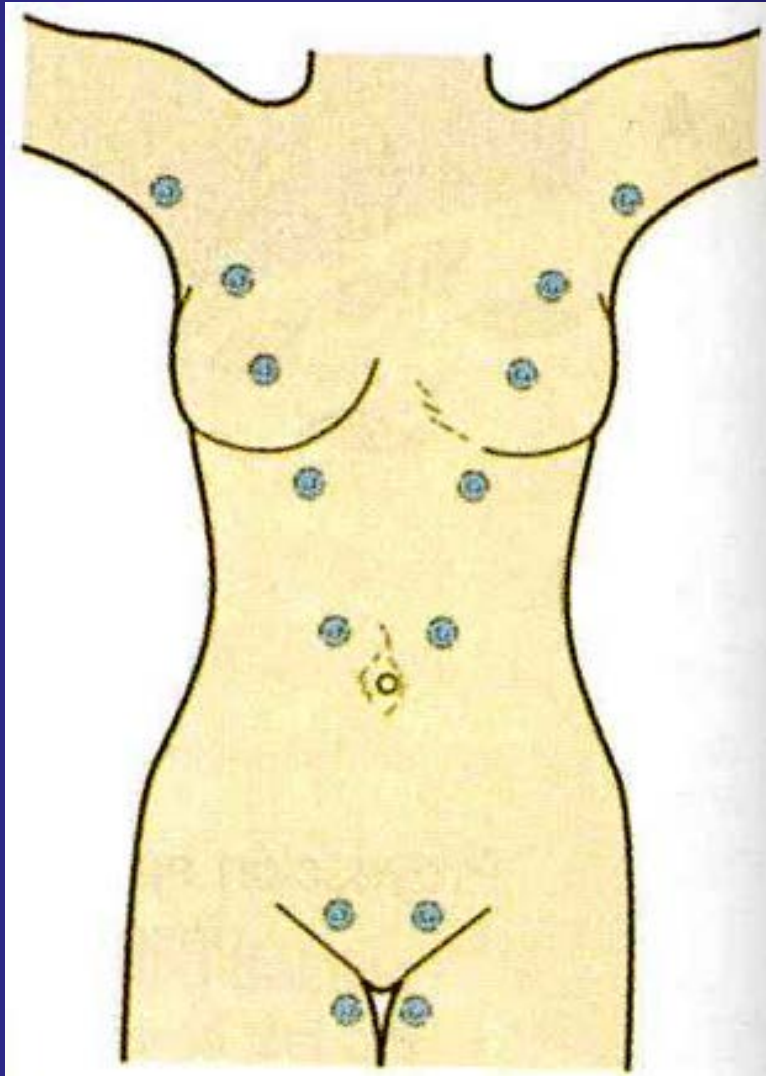
Prominente morfología
en forma de hongo
evidente a bajo aumento

Histología

Características de benignidad:

- Simetría
- Bordes bien delimitados
- Maduración dérmica
- Baja actividad mitótica dérmica

Nevus de Línea Mamaria Flexurales



- Ombligo (40%)
- Axilas (32%)
- El resto: pliegue inguinal, pubis, escroto y region perianal.

Table 2
Clinical appearance of nevi of special sites

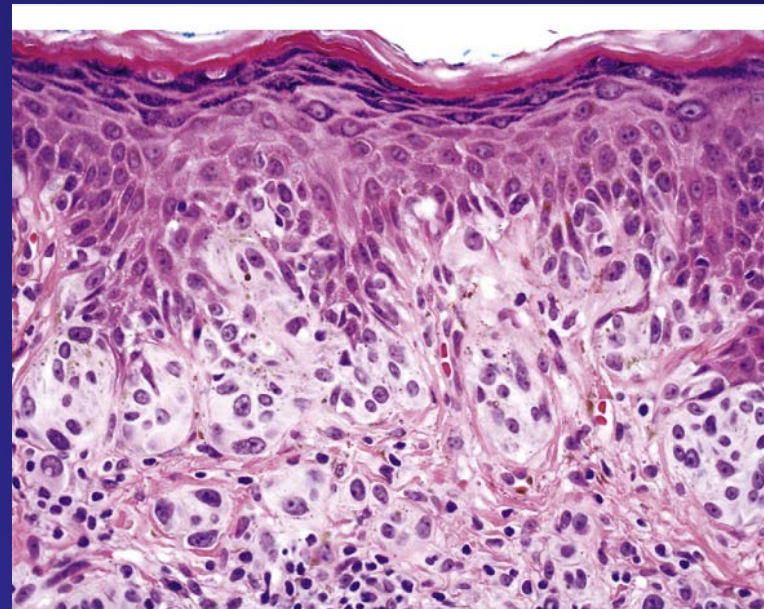
Special Site		
• Synonyms	Location	Clinical Appearance of NOSS
Genitalia	Unspecified	<ul style="list-style-type: none"> • Black (one-third)⁷ • Brown (two-thirds)⁷
<ul style="list-style-type: none"> • Atypical genital nevi (AGN)⁶ • Atypical melanocytic nevus of the genital type (AMNGT)⁷ 	Labia majora and perineum	<ul style="list-style-type: none"> • Elevated⁷ • Mushroom-shaped⁷
	Labia minora and clitoris	<ul style="list-style-type: none"> • Macular⁷
Flexures	Milkline	<ul style="list-style-type: none"> • No data

Nevus de Línea Mamaria Flexurales

- Comparte características histológicas con los nevus genitales:
 - Fibroplasia en la dermis papilar
 - Maduración
 - Proliferación lentiginosa melanocitaria.
 - Extensión del componente intradérmico a lo largo de anexos
 - Patrón anidado con células poco cohesivas

Nevus de Línea Mamaria Flexurales

- Nevus de los senos son histológicamente diferentes:
 - Melanocitos intraepidérmicos por encima de la capa basal, individuales o en grupos.
 - Fibroplasia de la dermis papilar
 - Atípiá melanocitaria



Nevus Acrales

- Plantas
- Palmas
- Orejas
- Región retroauricular
- Región preauricular
- Mejilla

Table 2
Clinical appearance of nevi of special sites

Special Site

• Synonyms	Location	Clinical Appearance of NOSS
Acral skin <ul style="list-style-type: none"> • Acral-lentiginous nevus of plantar skin¹⁹ • Melanocytic acral nevus with intraepithelial ascent of cells (MANIACs)^{15,26} 	Soles	<ul style="list-style-type: none"> • Brown to dark brown macules¹⁹ • Small (<10 mm)¹⁹ • Uniform in color¹⁹ • Regular borders¹⁹
	Palms	<ul style="list-style-type: none"> • No data
	Auricular region, ²¹ external auricle, ²⁰ postauricular cheek, ²⁰ and preauricular skin ²⁰	<ul style="list-style-type: none"> • Symmetric²¹ • Ill-demarcated²¹ • Approximately half are at least 6 mm²¹

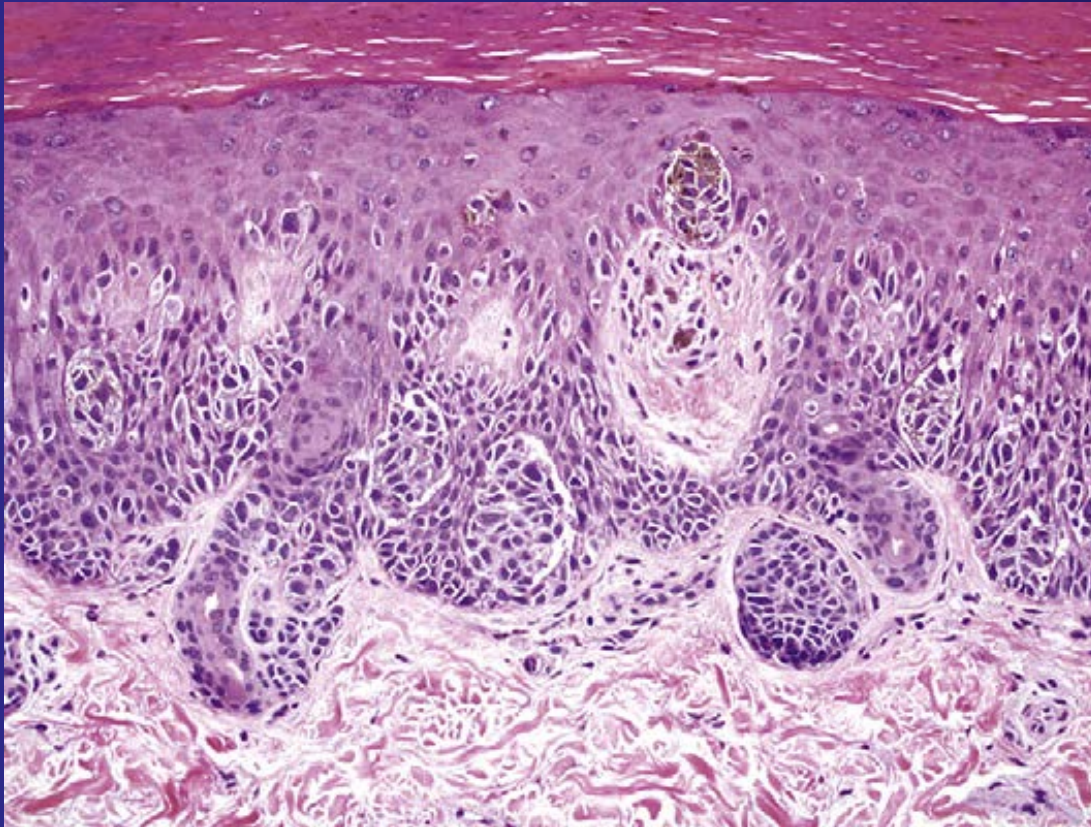
Nevus Acrales

- Componente dérmico muestra maduración
- Carencia de actividad mitótica
- Infiltrado inflamatorio en banda asociado a fibroplasia o desaparición dérmica de melanocitos.

Histología

- Migración ascendente de Melanocitos.
- Retención de pigmento en estrato corneo
- Nidos grandes, simétricos, rodeados por una hendidura que lo separa de los queratinocitos
- Puentes entre las crestas hasta en un 85% de nevi acrales benignos

Nevus Acrales



Propagación Pagetoide de melanocitos en la epidermis. Los nidos de melanocitos son irregulares y confluentes

Nevus Acrales

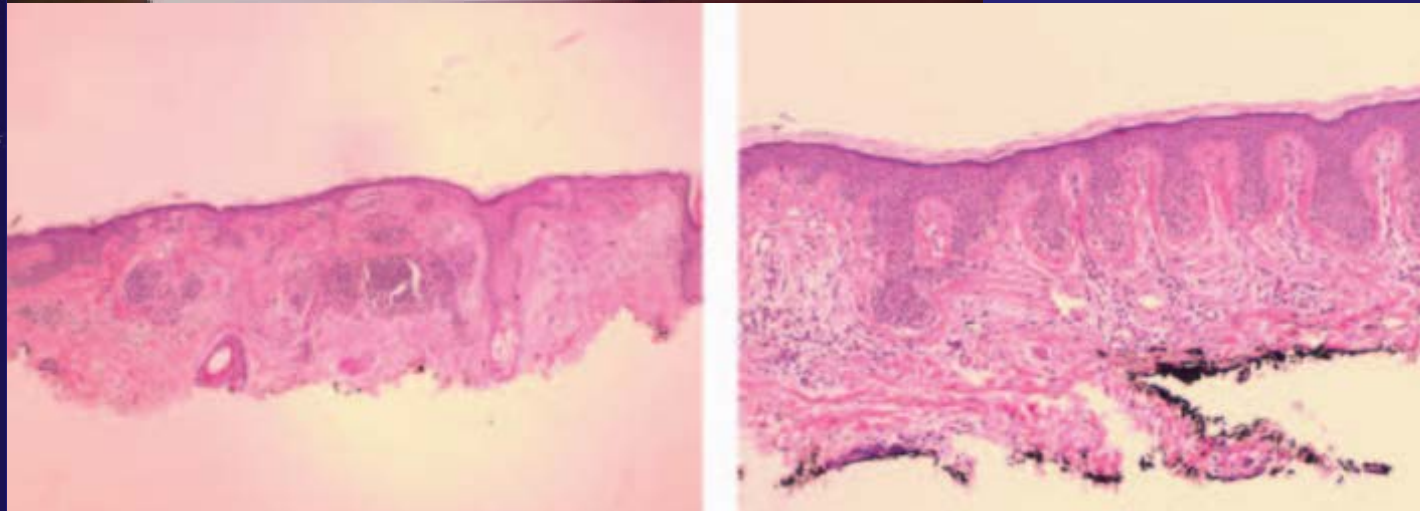
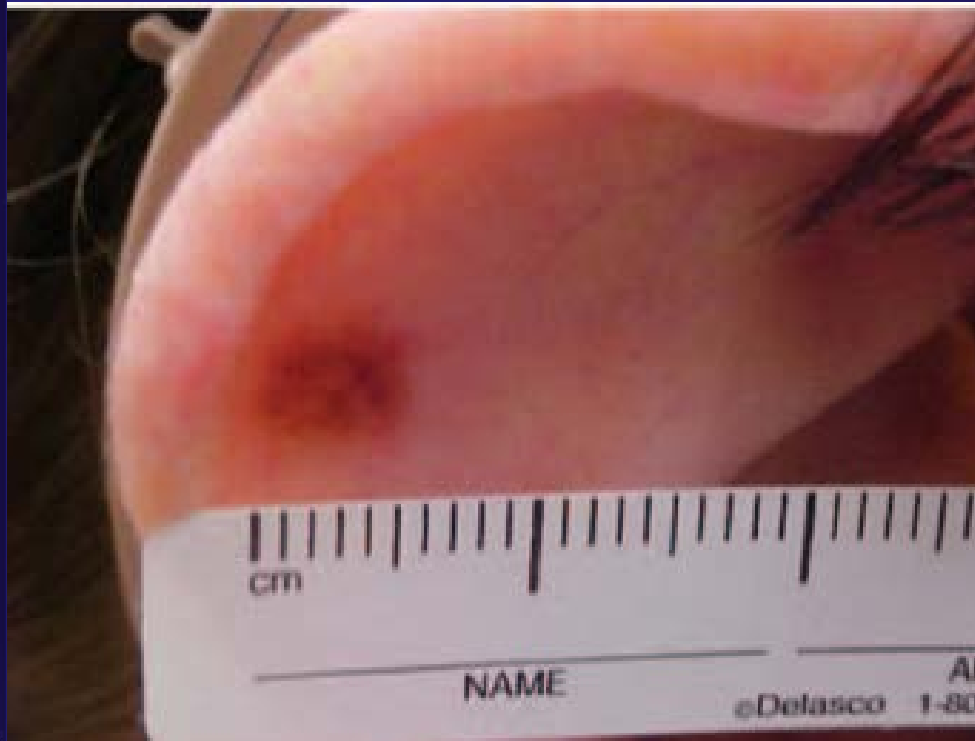Oreja

Patrón de nidos irregulares, en forma tamaño y localización sobre las crestas

Pobrementemente circunscrito

Infiltrado linfocítico, Rx estromal 81%

Nevus Acrales



Nevus Cuero cabelludo

Table 2

Clinical appearance of nevi of special sites

Special Site

• Synonyms	Location	Clinical Appearance of NOSS
-------------------	-----------------	------------------------------------

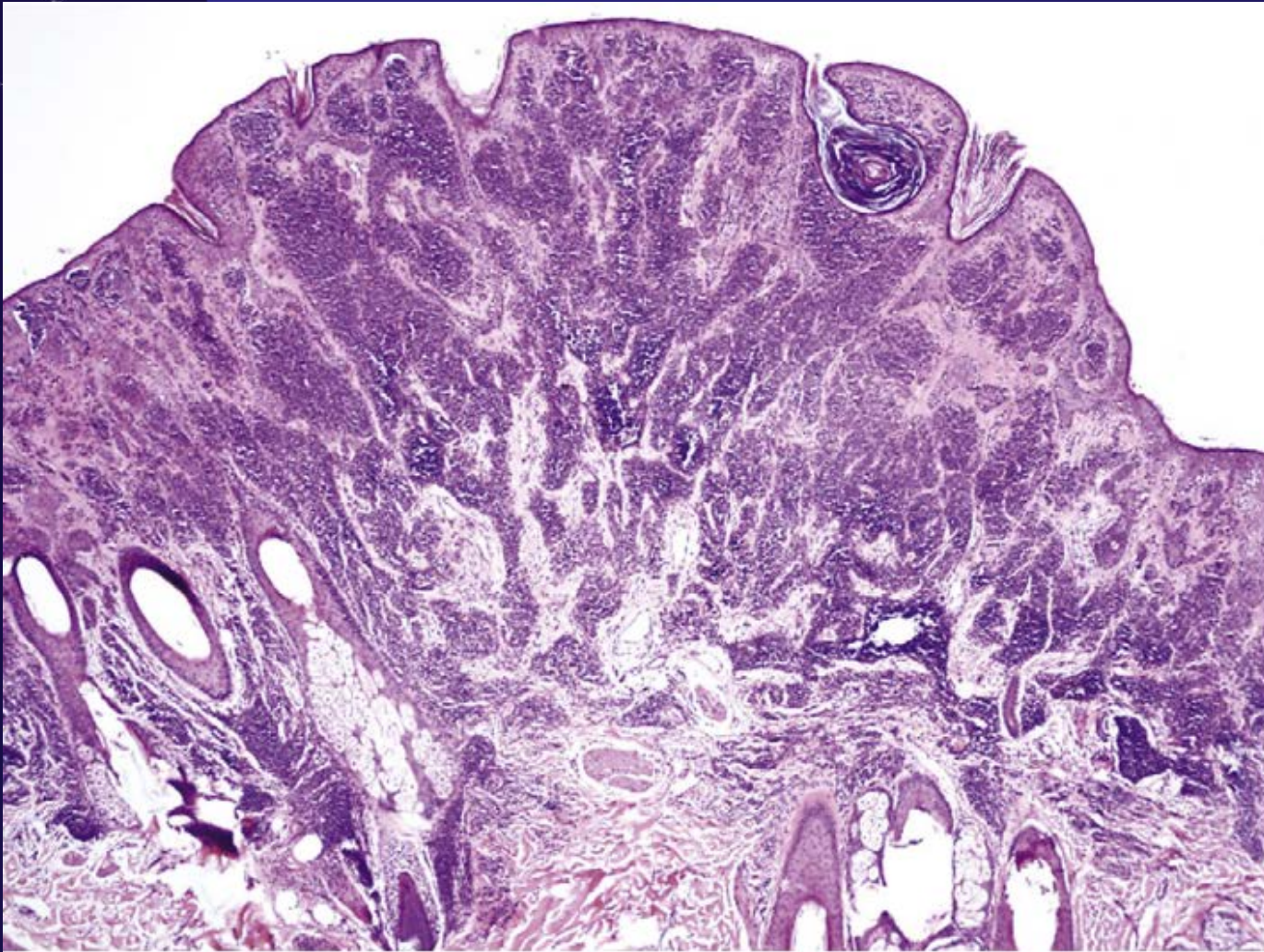
Scalp	Unspecified	<ul style="list-style-type: none">• Dark brown• Clonal nevi ("fried-egg nevi"): light brown with darker raised center^{11,32}• Rim nevi ("eclipse nevi"): flat, pink, or light brown with a darker brown peripheral rim^{11,32}
-------	-------------	---

- Atypical nevi of the scalp in adolescents²²

Nevus Cuero cabelludo

- Pobremente circunscritos, asimétricos
- Nidos de tamaños y formas variables (grandes)
- Diseminación a la unión dermo-epidérmica
- Base y punta de las crestas
- Extensión anexial
- Nidos de Melanocitos grandes, dispersos a la unión dentro del folículo

Histología



Nidos grandes de formas y tamaños irregulares en la unión dermoepidérmica y extensión perianexial.

Histología

Table 3
Histologic comparison among nevi of special sites

	Genitalia	Flexural Skin/Milkline	Breast	Acral Skin	Palms & Soles	Scalp (Adolescents)
	Vulva Penis ^b	Axillae, inguinal folds, umbilicus, scrotum, perianum, pubis		Ears		
Architectural pattern						
• Circumscription	Present ⁶	ND	Present ¹²	Minority ^{20,21}	Present ^{10,13,16,19}	Poor ²²
• Symmetry	Present ⁶	ND	Present ¹²	Present ^{20,21}	Present ^{10,13}	Asymmetric ²²
• Nests	<ul style="list-style-type: none"> • Diminished cohesion^{6,7} • Varied size^{6,7} • Often oval in shape^{6,7} • 3 patterns: <ol style="list-style-type: none"> 1. Nested 2. Dyshesive 3. Crowded 	<ul style="list-style-type: none"> • Diminished cohesion⁸ • Varied size, shape, and position at dermal-epidermal junction⁸ • Horizontal confluence of enlarged nests⁸ 	ND	<ul style="list-style-type: none"> • Irregular^{20,21} • Confluent²⁰ • Located at rete tips & shoulders >> tips only²¹ 	<ul style="list-style-type: none"> • Large¹⁹ • Variable size, shape^{14,19} • Positioned at dermal-epidermal junction^{14,19} 	<ul style="list-style-type: none"> • Large, confluent²² • Variable in shape²² • Apparent random scattering²² • Located at rete shoulders & tips²²
• Lentiginous proliferation	Present ⁶	Present ⁸	Absent ¹²	Present ²⁰	Present ^{14,16,19}	Present ²²
• Rete ridges	Bridging ⁶	ND	ND	Elongated, bridging ²⁰	Elongated, bridging ^{16,19,13}	ND

Histología

Table 3
Histologic comparison among nevi of special sites

	Genitalia	Flexural Skin/Milcline	Breast	Acral Skin	Palms & Soles	Scalp (Adolescents)
	Vulva Penis ^b	Axillae, inguinal folds, umbilicus, scrotum, perianum, pubis		Ears		
Architectural pattern						
• Circumscription	Present ⁶	ND	Present ¹²	Minority ^{20,21}	Present ^{10,13,16,19}	Poor ²²
• Symmetry	Present ⁶	ND	Present ¹²	Present ^{20,21}	Present ^{10,13}	Asymmetric ²²
• Nests	<ul style="list-style-type: none"> • Diminished cohesion^{6,7} • Varied size^{6,7} • Often oval in shape^{6,7} • 3 patterns: <ol style="list-style-type: none"> 1. Nested 2. Dyshesive 3. Crowded 	<ul style="list-style-type: none"> • Diminished cohesion⁸ • Varied size, shape, and position at dermal-epidermal junction⁸ • Horizontal confluence of enlarged nests⁸ 	ND	<ul style="list-style-type: none"> • Irregular^{20,21} • Confluent²⁰ • Located at rete tips & shoulders >> tips only²¹ 	<ul style="list-style-type: none"> • Large¹⁹ • Variable size, shape^{14,19} • Positioned at dermal-epidermal junction^{14,19} 	<ul style="list-style-type: none"> • Large, confluent²² • Variable in shape²² • Apparent random scattering²² • Located at rete shoulders & tips²²
• Lentiginous proliferation	Present ⁶	Present ⁸	Absent ¹²	Present ²⁰	Present ^{14,16,19}	Present ²²
• Rete ridges	Bridging ⁶	ND	ND	Elongated, bridging ²⁰	Elongated, bridging ^{16,19,13}	ND

Histología

Table 3
Histologic comparison among nevi of special sites

	Genitalia	Flexural Skin/Milkline	Breast	Acral Skin		Scalp (Adolescents)
	Vulva Penis ^b	Axillae, inguinal folds, umbilicus, scrotum, perianum, pubis		Ears	Palms & Soles	
Architectural pattern						
• Circumscription	Present ⁶	ND	Present ¹²	Minority ^{20,21}	Present ^{10,13,16,19}	Poor ²²
• Symmetry	Present ⁶	ND	Present ¹²	Present ^{20,21}	Present ^{10,13}	Asymmetric ²²
• Nests	<ul style="list-style-type: none"> • Diminished cohesion^{6,7} • Varied size^{6,7} • Often oval in shape^{6,7} • 3 patterns: <ol style="list-style-type: none"> 1. Nested 2. Dyshesive 3. Crowded 	<ul style="list-style-type: none"> • Diminished cohesion⁸ • Varied size, shape, and position at dermal-epidermal junction⁸ • Horizontal confluence of enlarged nests⁸ 	ND	<ul style="list-style-type: none"> • Irregular^{20,21} • Confluent²⁰ • Located at rete tips & shoulders >> tips only²¹ 	<ul style="list-style-type: none"> • Large¹⁹ • Variable size, shape^{14,19} • Positioned at dermal-epidermal junction^{14,19} 	<ul style="list-style-type: none"> • Large, confluent²² • Variable in shape²² • Apparent random scattering²² • Located at rete shoulders & tips²²
• Lentiginous proliferation	Present ⁶	Present ⁸	Absent ¹²	Present ²⁰	Present ^{14,16,19}	Present ²²
• Rete ridges	Bridging ⁶	ND	ND	Elongated, bridging ²⁰	Elongated, bridging ^{16,19,13}	ND

Histología

Table 3
Histologic comparison among nevi of special sites

	Genitalia	Flexural Skin/Milkline		Acral Skin		Scalp (Adolescents)
	Vulva Penis ^b	Axillae, inguinal folds, umbilicus, scrotum, perianum, pubis	Breast	Ears	Palms & Soles	
Architectural pattern						
• Circumscription	Present ⁶	ND	Present ¹²	Minority ^{20,21}	Present ^{10,13,16,19}	Poor ²²
• Symmetry	Present ⁶	ND	Present ¹²	Present ^{20,21}	Present ^{10,13}	Asymmetric ²²
• Nests	<ul style="list-style-type: none"> • Diminished cohesion^{6,7} • Varied size^{6,7} • Often oval in shape^{6,7} • 3 patterns: <ol style="list-style-type: none"> 1. Nested 2. Dyshesive 3. Crowded 	<ul style="list-style-type: none"> • Diminished cohesion⁸ • Varied size, shape, and position at dermal-epidermal junction⁸ • Horizontal confluence of enlarged nests⁸ 	ND	<ul style="list-style-type: none"> • Irregular^{20,21} • Confluent²⁰ • Located at rete tips & shoulders >> tips only²¹ 	<ul style="list-style-type: none"> • Large¹⁹ • Variable size, shape^{14,19} • Positioned at dermal-epidermal junction^{14,19} 	<ul style="list-style-type: none"> • Large, confluent²² • Variable in shape²² • Apparent random scattering²² • Located at rete shoulders & tips²²
• Lentiginous proliferation	Present ⁶	Present ⁸	Absent ¹²	Present ²⁰	Present ^{14,16,19}	Present ²²
• Rete ridges	Bridging ⁶	ND	ND	Elongated, bridging ²⁰	Elongated, bridging ^{16,19,13}	ND

Diagnóstico

- Difícil por ausencia de criterios diagnósticos

Diagnóstico Diferencial

- Dx: Nevus de sitio especial es ambiguo:

Los sitios especiales no están exentos de nevus displásicos y melanoma

Los N. displásicos, melanoma y N. de sitio especial comparten características

Diagnóstico Diferencial



Differential Diagnosis NEVI OF SPECIAL SITES

- Stereotypical benign melanocytic nevi
- Dysplastic nevi
- Melanomas Primario de mama <5%
- Congenital nevi
- Spitz nevi
- Traumatized nevi

Management of these melanocytic tumors is varied. Therefore, accurate diagnosis is essential.

*E. Paget Pigmentada
Ca de mama metastásico
epidermotrópico pigmentado
Melanosis Benigna del Pezón*



Gracias!