



ONICOCRIPTOSIS

Técnicas quirúrgicas

Silvia Juliana Blanco Cadena
Residente 3 año Dermatología
Pontificia Universidad Javeriana



Generalidades de Tratamiento Quirúrgico

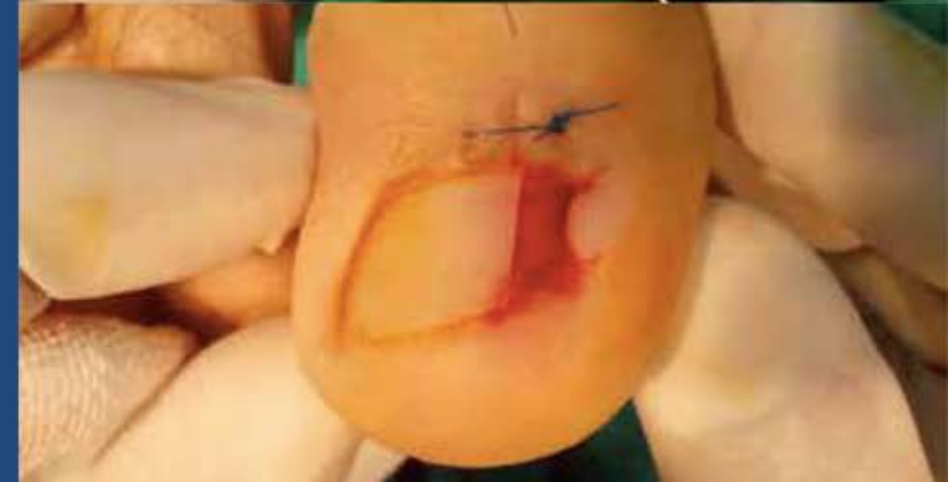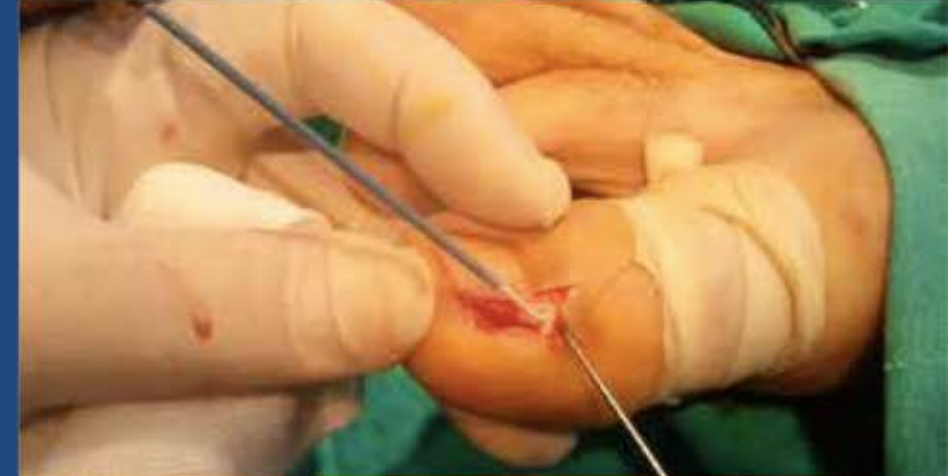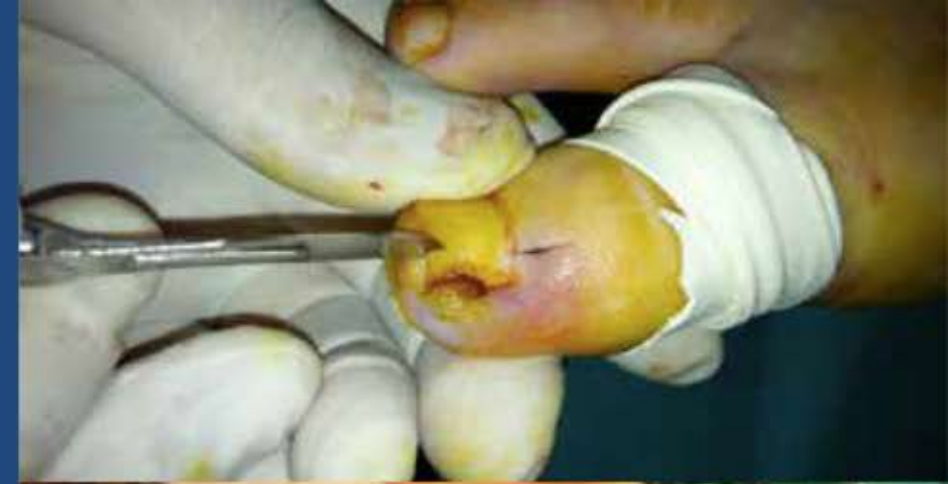- La matricectomía con onicectomía parcial es el tratamiento más usado.
- La mayoría de los pacientes prefieren no realizar la matricectomía por el daño permanente de la lamina ungueal, sin embargo cuando no se realiza, las tasas de recurrencia son >70%.
- La onicectomía total no debe realizarse a menos de que sea absolutamente necesaria.
- Matricectomía: química o mecánica.

Técnica Suppan I

- Escisión de la espícula con matricectomía parcial.
- Se realiza en estadio I, sin hipertrofia del pliegue ungueal, pacientes adultos o ancianos, en quienes la capacidad de formación de tejido de granulación es reducida.
- Escisión de la porción de la lamina ungueal afectada y matricectomía mecánica parcial (cureta o bisturí).

Matricectomía parcial con Crioterapia

1. Bloqueo digital con lidocaína al 2% sin epinefrina y torniquete.
2. Incisión vertical de 6-7 mm en el pliegue ungueal proximal para retirar la porción lateral de la lamina ungueal.
3. Se realiza curetaje del tejido de granulación con curetaje.
4. Exposición de la matriz ungueal con posterior ciclo de crioterapia a una distancia de 5-10 mm con la técnica de spray por 60 segundos.
5. Al descongelar se realiza sutura con puntos simples.



Comparison of Effectiveness of Electrocautery and Cryotherapy in Partial Matrixectomy After Partial Nail Extraction in the Treatment of Ingrown Nails

MURAT KÜÇÜKTAŞ, MD,* ZEKAYI KUTLUBAY, MD,† GÜRKAN YARDIMCI, MD,† RASHID KHATIB, MD,‡
AND YALÇIN TÜZÜN, MD †

- **Métodos:** Pacientes con diagnóstico de onicocriptosis en estadio 2 o 3 fueron incluidos y divididos en dos grupos. El primer grupo, fue llevado a matricectomía con electrocauterio posterior a onicectomía parcial y el segundo grupo fue llevado a matricectomía parcial con crioterapia posterior a la onicectomía parcial.
- **Resultados:** 53 pacientes fueron incluidos, no recurrencias en el 96.2% de los pacientes después de un periodo de seguimiento de 3-12 meses. Matricectomía con electrocauterio fue exitosa en 18 de 29 pacientes y con crioterapia en 20 de 24 pacientes.

Técnica

1. Boqueo digital con lidocaína 2% y torniquete durante 15 minutos.
2. Se realiza onicectomía parcial de la porción lateral de la lamina ungueal.
3. En pacientes con tejido de granulación se realiza curetaje del mismo.
4. En el primer grupo de pacientes, en la matriz de la porción de la lamina ungueal afectada se le realizó matricectomía con electrocauterio durante 10 segundos.
5. En el segundo grupo se realizó matricectomía con crioterapia, dos ciclos de 20 segundos de congelación-descongelación.
6. Se cubrió gasa y ácido fusídico.

Resultados

- En el seguimiento de 3 a 12 meses no hubo recurrencias en 51 (96.2%) pacientes.
 - *Recurrencias en 2 de 29 pacientes tratados con electrocauterio.*
 - *No recurrencias con crioterapia.*
 - *No diferencias estadísticamente significativas ($p > 0.05$).*

TABLE 5. The Evaluation of the State of Relapse Between the Groups.

<i>Relapse</i>	<i>Electrocautery</i>	<i>Cryotherapy</i>	<i>p-Value</i>
	<i>n (%)</i>		
Yes	2 (6.9)	0 (0.0)	.49
No	27 (93.1)	24 (100)	

Partial Matricectomy With Curettage and Electrocautery: A Comparison of Two Surgical Methods in the Treatment of Ingrown Toenails

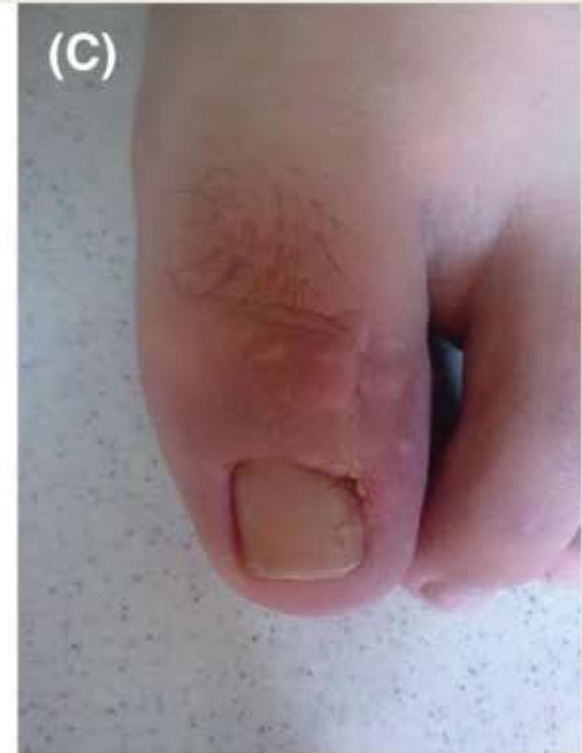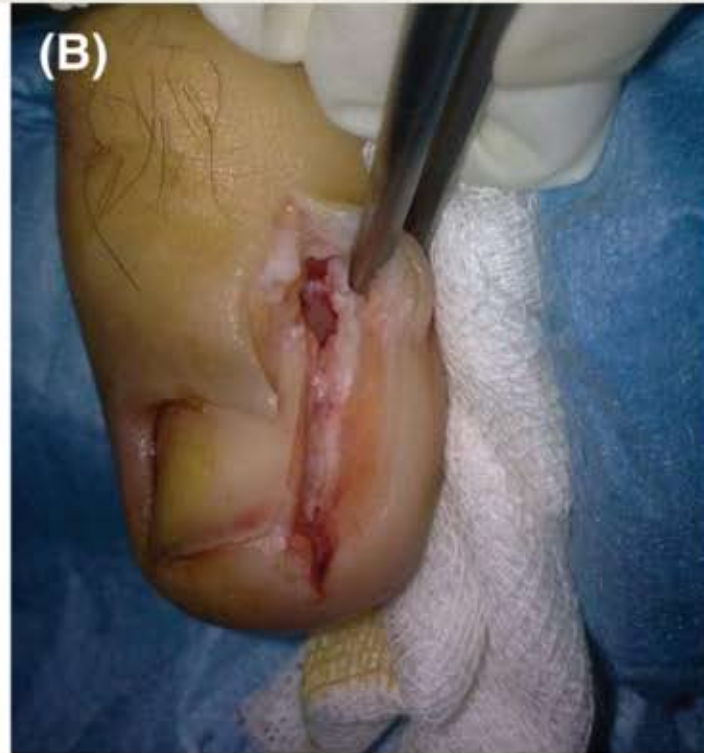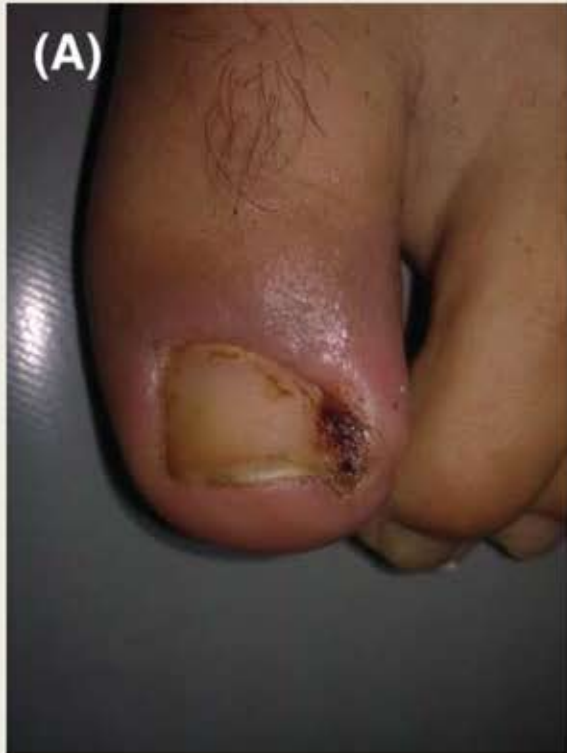FIRAT OZAN, MD,* FATİH DOĞAR, MD,* TAŞKIN ALTAY, MD,† SABRI GÖKHAN UĞUR, MD,‡
AND ŞEMMI KOYUNCU, MD†

- Objetivo: comparar dos métodos quirúrgicos: matricectomía parcial con curetaje vs electrocauterización para el tratamiento de onicocriptosis.
- Métodos: 92 uñas de 86 pacientes fueron llevadas a matricectomía con curetaje y 57 uñas de 52 pacientes fueron llevadas a matricectomía con electrocauterio.
- Resultados: recurrencia en 2 uñas tratadas con matricectomía con curetaje, mientras que no se observó ninguna recurrencia en las tratadas con electrocauterio ($p > 0.05$).
- Conclusión: las dos técnicas son seguras, con alta tasa de éxito. Los pacientes con curetaje tienen menor inflamación y menor duración del dolor.

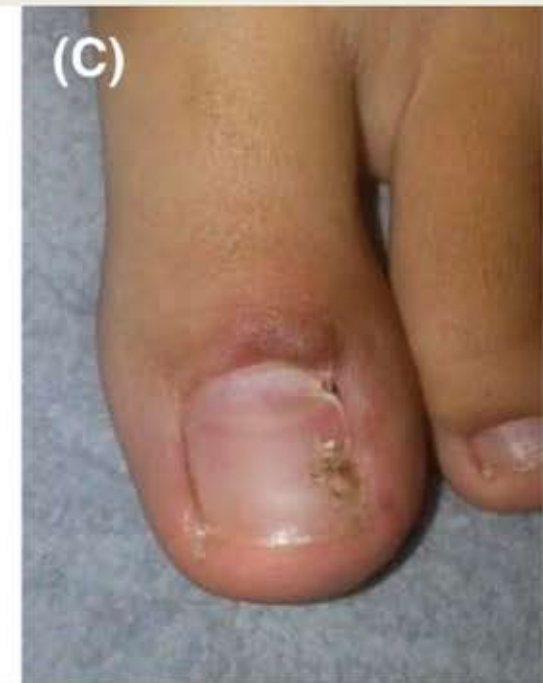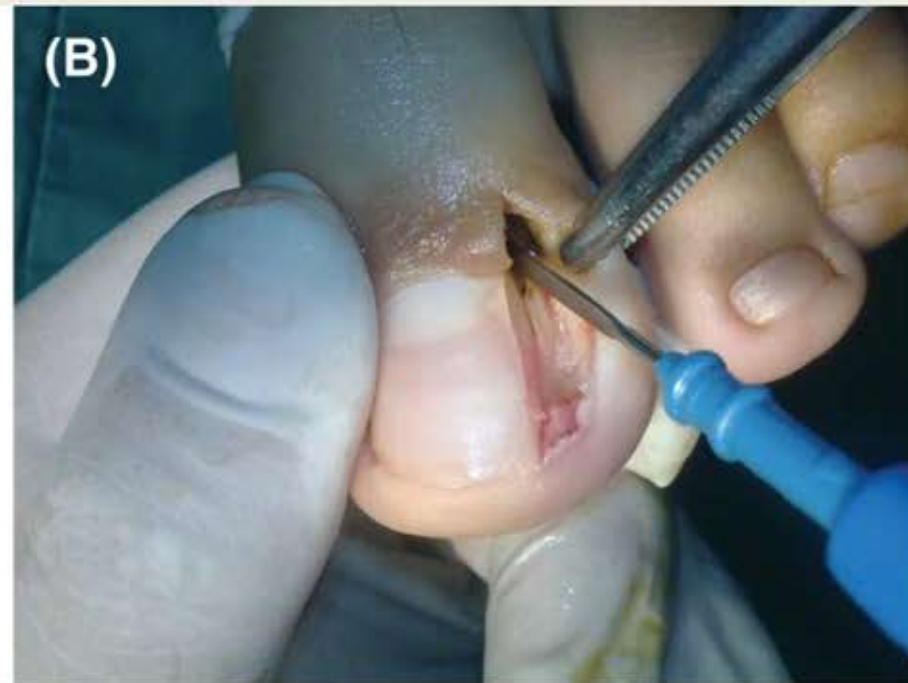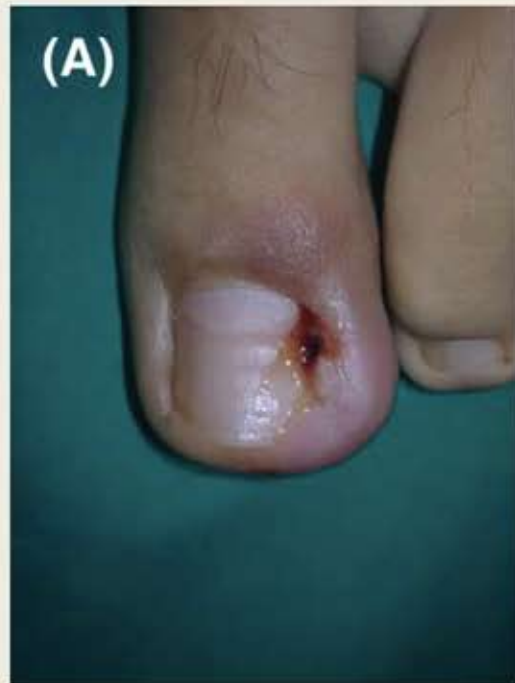Técnica

1. Asepsia con solución yodada, bloqueo digital con lidocaína al 2% sin epinefrina y torniquete.
2. Incisión longitudinal a 5-8 mm proximal a la lúnula hacia el eponiquio.
3. Se remueve la porción de la lamina ungueal afectada.
4. En la matricectomía con curetaje, la matriz se reseca hasta la inserción del tendón extensor, incluyendo periostio.
5. En la matricectomía con electrocauterio, la matriz se cauteriza por 3-5 segundos.
6. Se sutura con puntos simples de prolene 3-0.
7. Se recomienda elevación de la extremidad el primer día posoperatorio.
8. AINES y cefalexina 1 gr/día por 3 días

Matricectomía con Cureta



Matricectomía con Electrocauterio



Resultados

- Se observó recurrencia en 2 uñas tratadas con curetaje a los 5 y 9 meses.
- No hubo recurrencias en los tratados con electrocauterización.

TABLE 3. Treatment Results

<i>Variable</i>	<i>Partial Matricectomy</i>	<i>Electrocautery</i>	<i>p-value</i>
Duration of postoperative pain, mean \pm SD (range), days	2.3 \pm 1.1 (1-5)	3.01 \pm 0.8 (2-5)	.000
Wound healing time, mean \pm SD (range), days	10.76 \pm 1.8 (8-15)	11.57 \pm 1.5 (10-15)	.0595
Local infections, n (%)	1 (1.08)	1 (1.9)	1.000
Recurrences, n (%)	2 (2.1)	0	.524
Duration of inflammation, mean \pm SD (range), weeks	1.3 \pm 0.4 (1-2)	2.5 \pm 1.1 (1-5)	.000

SD, standard deviation.

Matricectomía química parcial

Table 4: Comparison of different agents used for chemical matricectomy^[47-50]

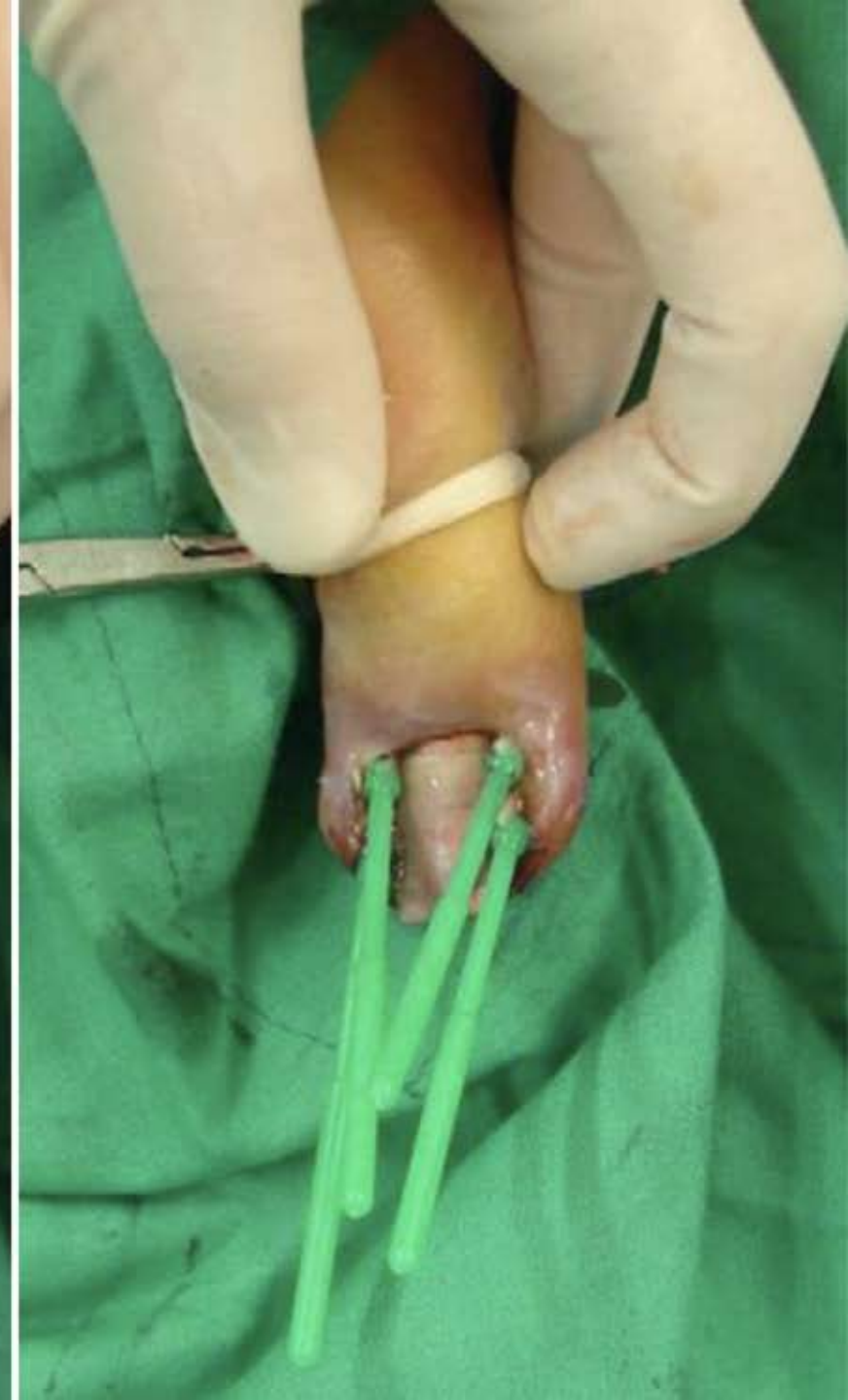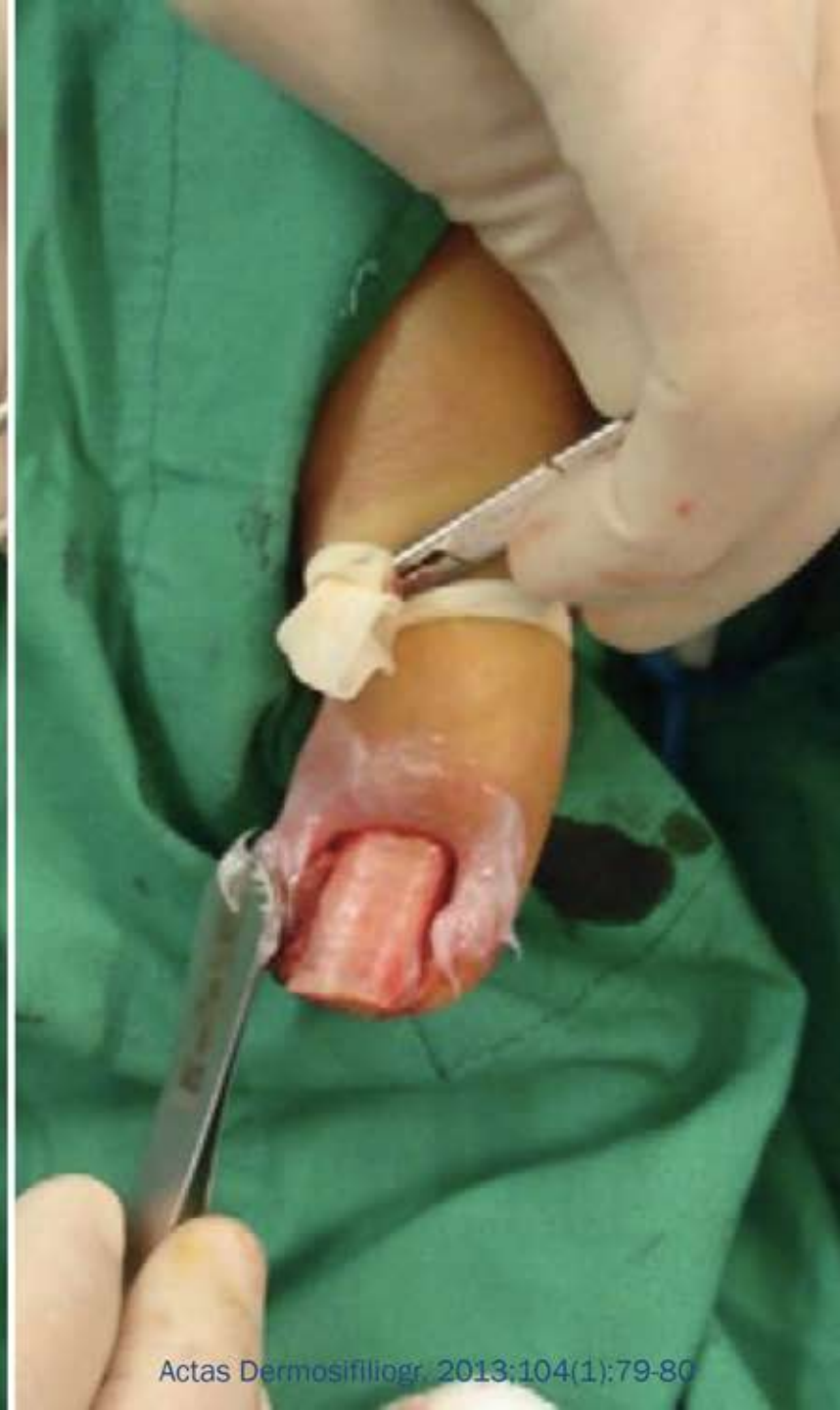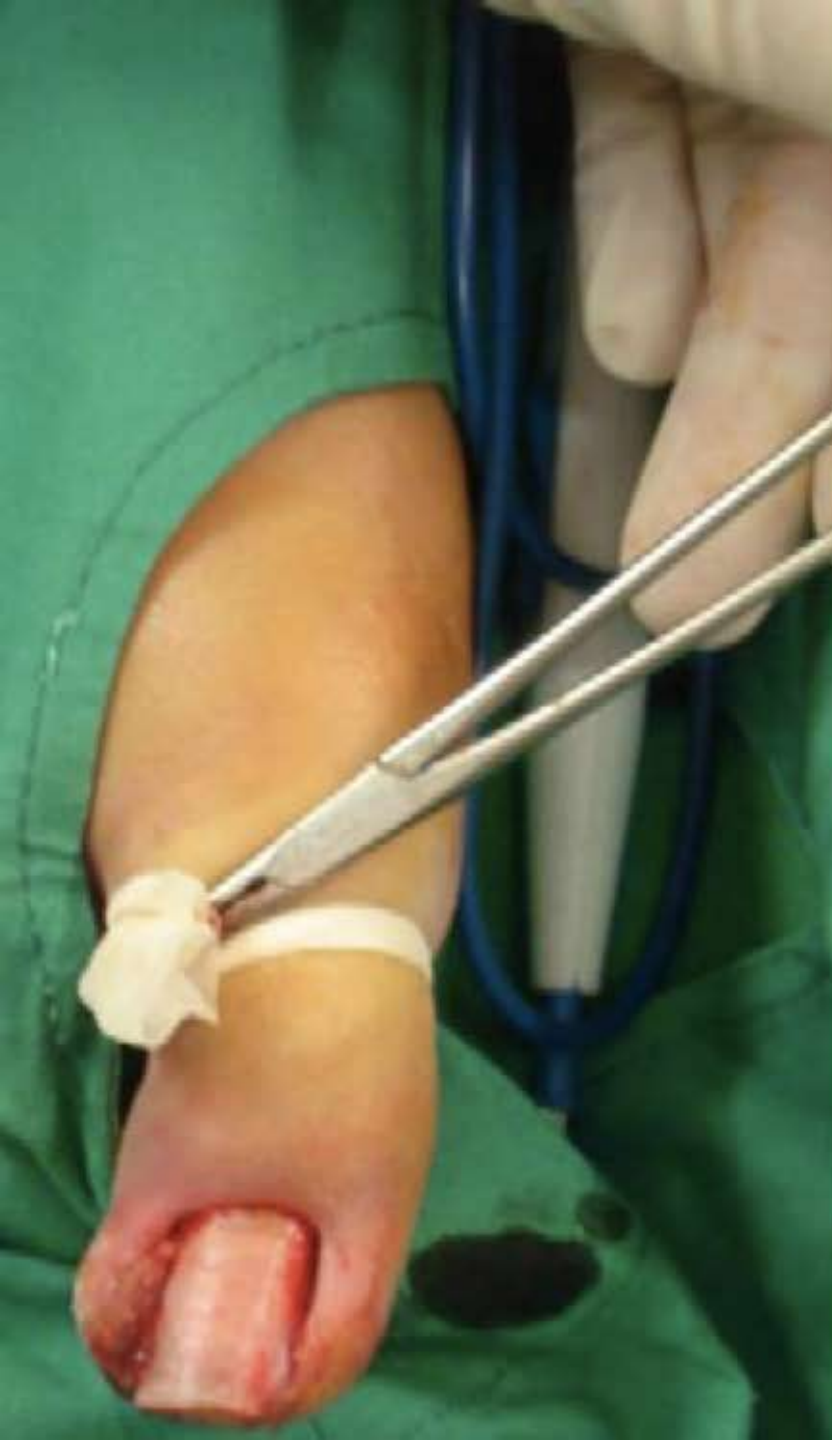Agent used	Concentration (%)	Duration of application	Advantages	Disadvantages
Phenol	80-88	Three rounds of 1 min each round	High success rates (90%) and low recurrence rate (5%)	Local - Pain, postoperative oozing, chemical burn, tissue necrosis. Rare systemic toxicity
TCA	100	30 sec – 1 min	Overall success rate (95%) Can be stored for a long period Short healing time No neutralization required. No systemic toxicity	Pain, postoperative drainage and tissue destruction – relatively less as compared to phenol. Very few controlled studies.
NaOH	10	3 sec – 3 min (no standardization)	Success rates (95%) Rapid healing times No systemic toxicity	Pain, post operative drainage - relatively less as compared to phenol. Alkali burns – when longer duration of contact. Very few controlled studies.

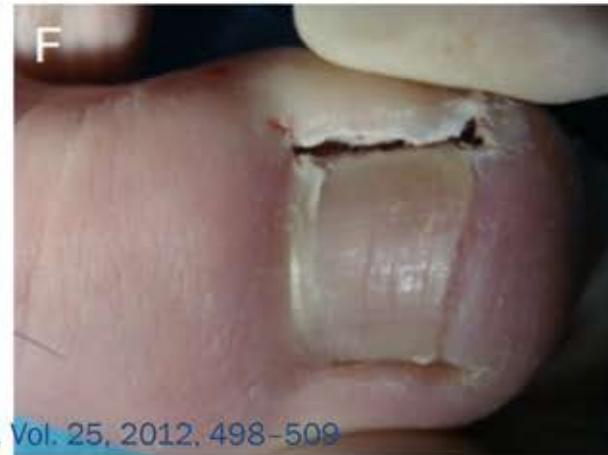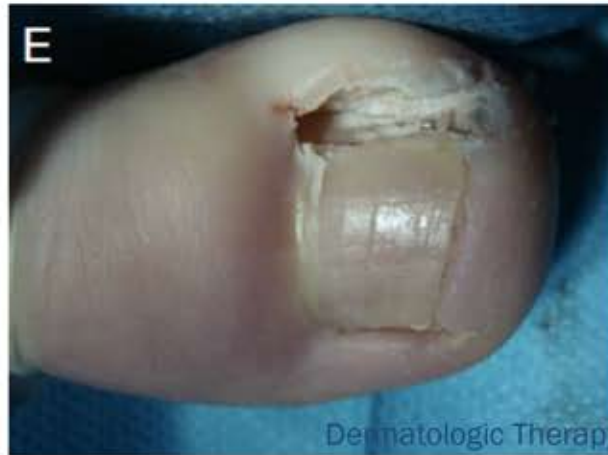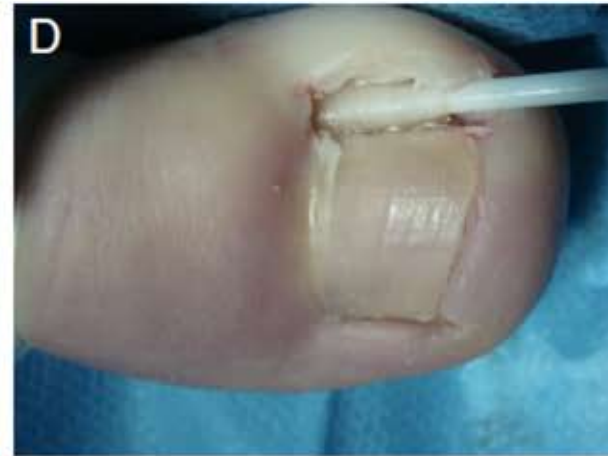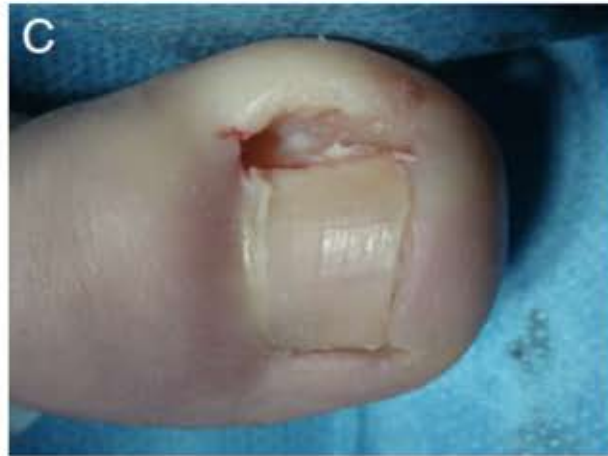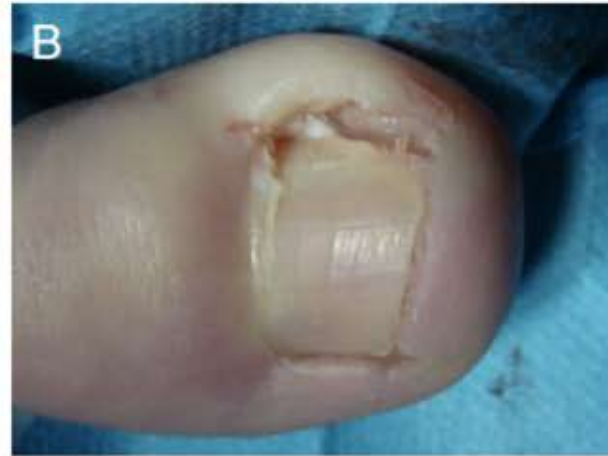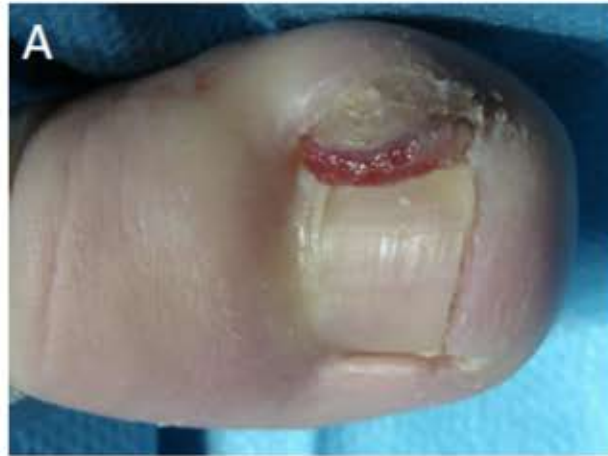Matricectomía química con fenol

- Fenol 88%
- El fenol es un cristal incoloro, que se inactiva por la luz y el aire, por lo que debe guardarse en un recipiente opaco o envuelto en papel aluminio. Y también se inactiva por la sangre y el alcohol.
- En concentraciones mayores al 80%, produce necrosis por coagulación de proteínas. Para la onicectomía, el fenol se emplea al 88% en solución acuosa.
- Propiedades: necrosis, desinfección y anestesia.
- La ablación con fenol tiene alta tasa de éxito (>90%).

Matricectomía química con fenol

1. Bloqueo digital con 2 ml de mepivacina al 2% sin epinefrina.
2. Se corta la parte de la lamina ungueal enclavada, por debajo del pliegue ungueal proximal(a 0.5-1 cm del mismo).
3. Una vez recortado el fragmento se extrae desde la parte mas proximal para poder extraer el cuerno posterolateral de la matriz.
4. Se aplica vaselina en la piel y se impregnan 2-3 hisopos en el fenol, los cuales se introducen en el hueco del cuerno posterolateral de la matriz y en el pliegue ungueal lateral y se mantienen por 1 min.
5. Se neutraliza con alcohol y se repite 2 veces mas.





Manejo de complicaciones

- El exudado aparece en el tercer día y puede continuar durante 3 semanas. Mejora con el frecuente lavado de la herida, el cual debe ser al menos dos veces al día.
- El edema de los pliegues ungueales laterales y proximales puede persistir por una semana y puede mejorar con corticoides tópicos.
- Las infecciones, aunque son raras, son la complicación mas frecuente, por lo que en caso de presentarse, debe administrar manejo antibiótico.

Cuidados posoperatorios

Elevación de la extremidades por un día

La curación debe removerse a las 24 horas y realizarse lavados con peróxido de hidrogeno al 3%.

Se debe lavar dos veces al día

Evitar zapatos cerrados hasta que desaparezca el exudado.

Controlled trial comparing the efficacy of 88% phenol versus 10% sodium hydroxide for chemical matricectomy in the management of ingrown toenail

Chander Grover, Ananta Khurana, Sambit Nath Bhattacharya, Arun Sharma¹

- Fenol 88% solución
- Hidróxido de sodio 10% solución
- Objetivo: evaluar la eficacia de la matricectomía química con fenol e hidróxido de sodio, así como comparar los tiempos de curación y las comorbilidades posoperatorias.
- 49 pacientes

Técnica

1. Bloqueo digital y torniquete
2. Onicectomía lateral y en el túnel remanente se realizó curetaje para remover el tejido de granulación o costras en caso de estar presentes.
3. Matricectomía química con el agente dependiendo del grupo asignado, con un aplicador en el cuerno lateral de la matriz ungueal. El tiempo de aplicación para los dos fue de 1 minuto.
4. Se cubre con curación
5. Se recomienda al paciente reposo y elevación de la extremidad. Uso de analgesia únicamente en caso de requerirlo.

Resultados

- Las diferencias en el dolor y la secreción no son estadísticamente significativas en los dos grupos.
- El tratamiento fue exitoso en todos los pacientes, con resolución de los síntomas.

Table 2: Median duration estimate of outcome variables ($P < 0.05$ taken as significant)

Outcome variable (in days)	Group 0: NaOH	Group 1: Phenol	<i>P</i>
Median duration of postoperative pain	7.92	16.25	0.202
Median duration of postoperative discharge	15.42	18.13	0.203
Median time taken for tissue normalization	7.50	15.63	0.007

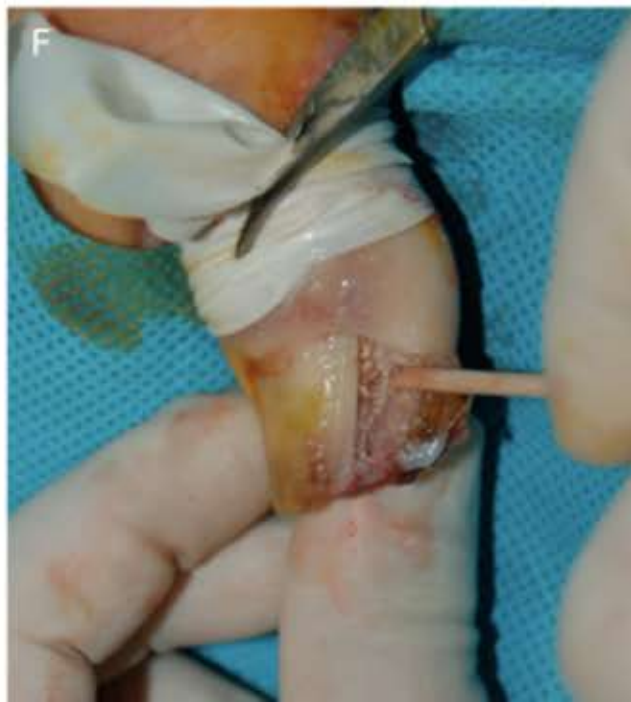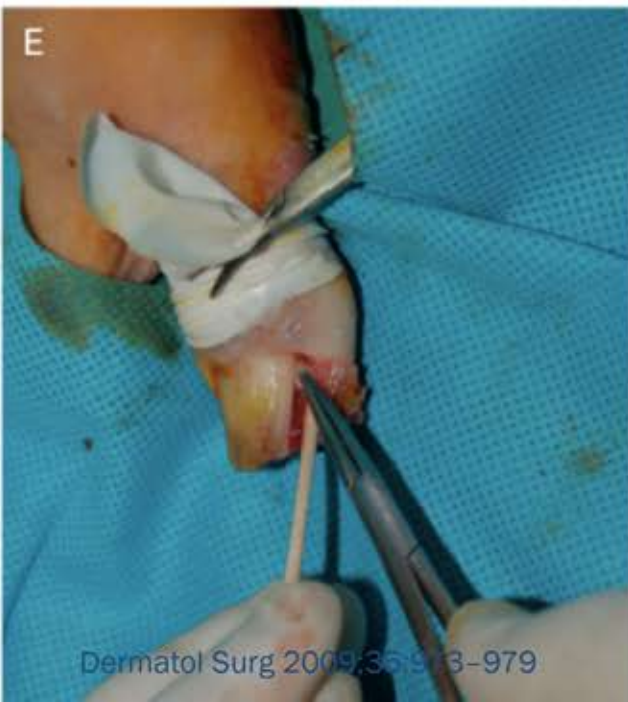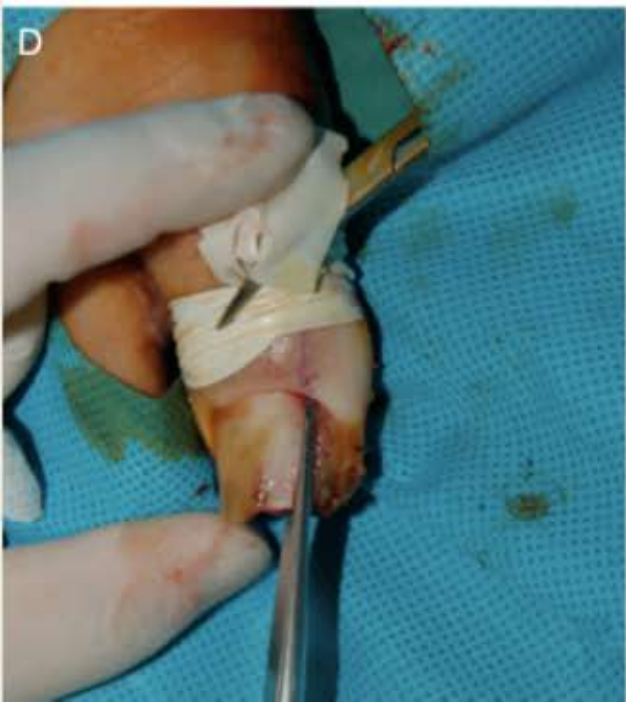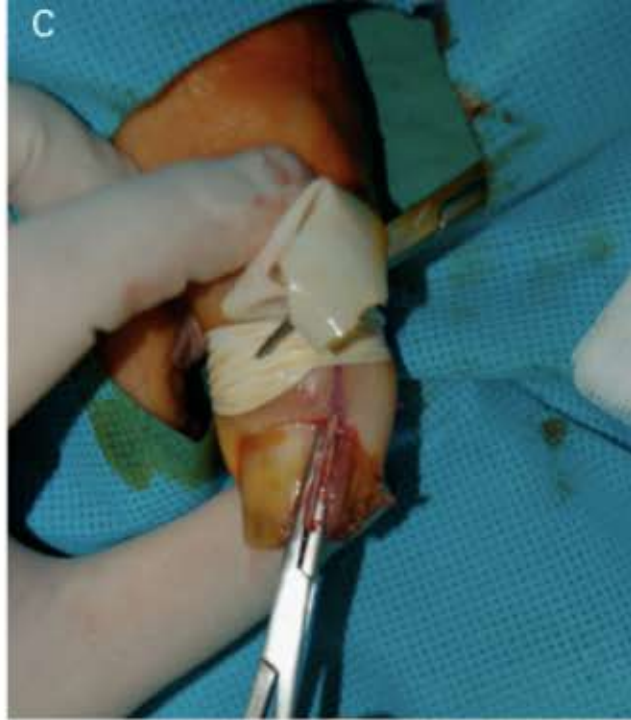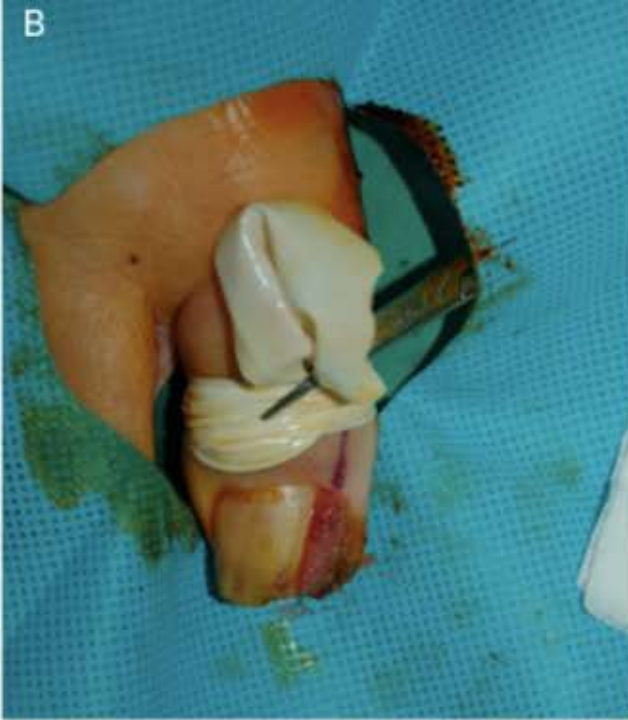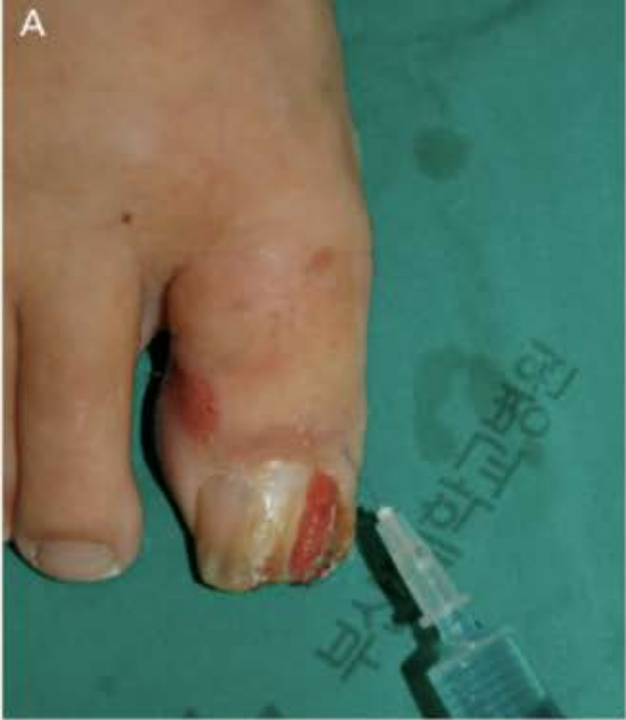Trichloroacetic Acid Matricectomy in the Treatment of Ingrowing Toenails

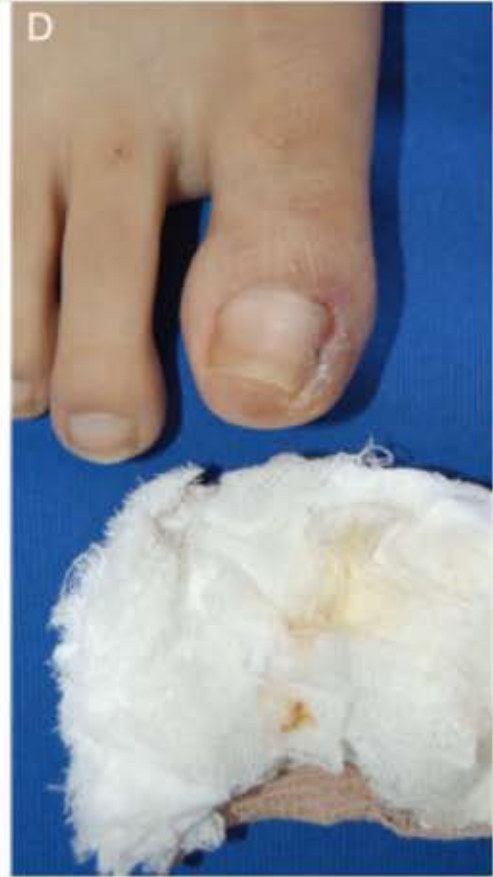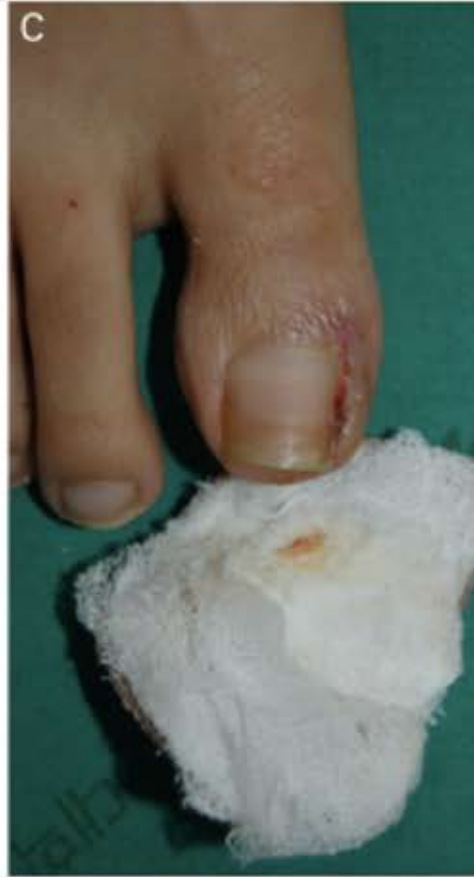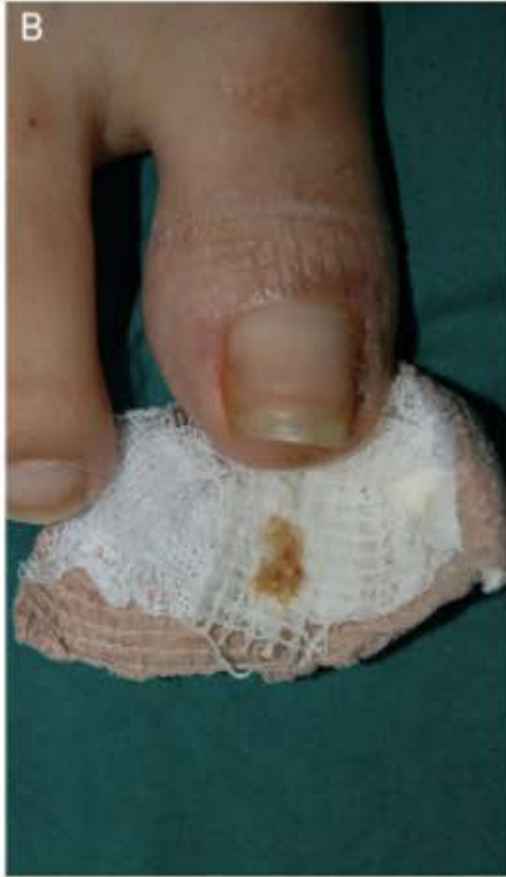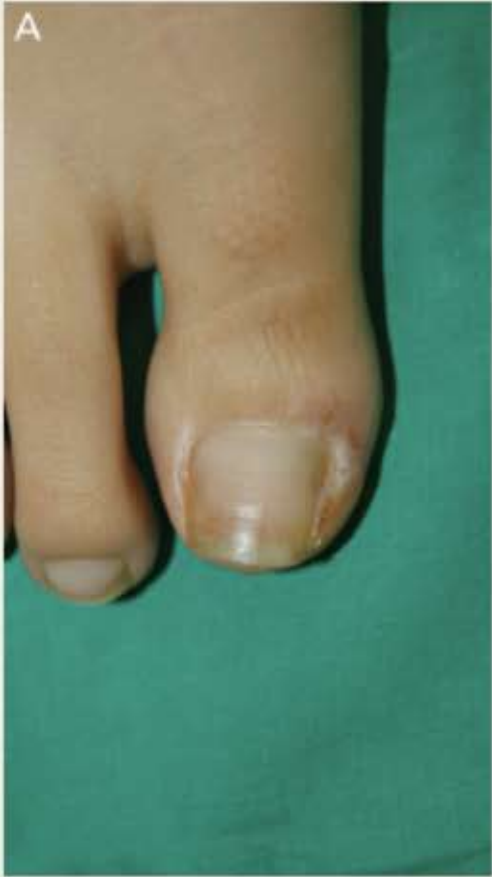SU-HAN KIM, MD,* HYUN-CHANG KO, MD,* CHANG-KEUN OH, MD, PhD,*
KYUNG-SOOL KWON, MD, PhD,* AND MOON-BUM KIM, MD*†

- Objetivo: evaluar la eficacia y seguridad de la matricectomía con ácido tricloroacético (ATA) en el tratamiento de onicocriptosis.
- Métodos:
 - 25 paciente con onicocriptosis.
 - Matricectomía con ATA al 100% posterior a onicectomía parcial.
- Resultados: Tasa éxito del 95%.
- Conclusión: la matricectomía con ATA muestra baja tasa de recurrencia con mínimos efectos adversos y es fácil de realizar.

Técnica

1. Asepsia con solución yodada.
2. Bloqueo digital con lidocaína 1% sin epinefrina y torniquete.
3. Se separa el borde lateral de la lamina ungueal del lecho y del pliegue ungueal proximal usando una mosquito pequeña y se corta longitudinalmente con tijeras, asegurando que no quede lamina ungueal en el pliegue lateral.
4. Se aplica vaselina en la piel circundante y se realiza la matricectomía del cuerno lateral con ATA 100% con un aplicador estéril, haciendo movimientos rotacionales durante 30 segundos a 1 minuto.
5. Después de verificar el blanqueamiento del lecho y matriz ungueal, se retira el aplicador.
6. Se lava con solución salina normal y se retira el torniquete, posteriormente se aplica antibiótico tópico.





Resultados

Las complicaciones posoperatorias como dolor, drenaje e infección fueron mínimas.

El drenaje resuelve en la primera semana y no dura mas de 2 semanas.

Tasa de éxito del 95%.

Effect of Curettage After Segmental Phenolization in the Treatment of Onychocryptosis: A Randomized Double-Blind Clinical Trial

JESÚS ÁLVAREZ-JIMÉNEZ, DP, ANTONIO CÓRDOBA-FERNÁNDEZ, DP, PhD, AND PEDRO V. MUNUERA, DP, PhD*

- Objetivo: examinar el efecto del curetaje primero en la cicatrización o tiempo de curación y segundo en el sangrado posoperatorio.
- Métodos:
 - *51 pacientes en fase 1 o 2 de onicocriptosis.*
 - *Cada dedo afectado fue aleatorizado a uno de los dos grupos: fenolización + curetaje vs fenolización.*
- Resultados: el curetaje redujo el tiempo de curación, aumento el sangrado posoperatorio, tuvo menores tasa de infección y mayor dolor posoperatorio.
- Conclusión: el curetaje del tejido cauterizado después de la fenolización reduce el tiempo de curación.

Técnica

1. Bloqueo digital con mepivacaina 2% y torniquete.
2. Se separa la lamina ungueal del lecho y eponiquio.
3. Ablación parcial de la lamina con unas tijeras, después de remover la porción de la uña, se aplica el fenol al 100% con un hisopo durante 1 minuto en la matriz y lecho ungueal. La zona se irriga con etanol 76% por 1 minuto y luego con solución salina 0.9%.
4. En el grupo de curetaje: se usa una cureta para remover todo el tejido con apariencia blanquecina.
5. Se aplica sulfadiazina de plata y se cubre con gasa estéril.

Resultados

- Tiempo de curación
 - *Curetaje: 7.49 ± 1.76 días*
 - *Control: 12.38 ± 3.01 días*
- Sangrado posoperatorio:
 - *Curetaje: 42.9%*
 - *Control: 5.4%*
- Dolor posoperatorio:
 - *Curetaje: 3.95*
 - *Control: 3.06*

TABLE 2. Distribution of Healing Time and Bleeding During Follow-Up

	<i>Control Group</i>	<i>Experimental Group</i>	<i>p-Values Between Groups</i>
Healing			
Nail folds (<i>n</i>)	66	71	Mann–Whitney <i>U</i> -test <i>p</i> = .001
Average healing time (days; mean±SD)	12.38 ± 3.01	7.49 ± 1.76	
Range of healing time (days)	6–18	4–12	
Bleeding			
Nail folds (<i>n</i>)	74	70	Yates chi-squared test <i>p</i> < .001
Light/moderate	70 (94.6%)	40 (57.1%)	
Abundant	4 (5.4%)	30 (42.9%)	

TABLE 3. Distribution of Infection, Recurrence, and Post-operative Pain During Follow-Up

<i>Infection</i>	<i>Control Group</i>	<i>Experimental Group</i>	<i>p-Values Between Groups</i>
Nail folds (<i>n</i>)	79	73	Yates chi-squared test <i>p</i> = .010
Infection rate	13 (16.5%)	2 (2.7%)	
Recurrence (9.7 ± 3.4 months)			
Nail folds (<i>n</i>)	54	68	Yates chi-squared test <i>p</i> = 1.000
Recurrence rate	0 %	1 (1.5%)	
Pain			
Nail folds (<i>n</i>)	79	73	Mann–Whitney <i>U</i> -test <i>p</i> = .028
Mean±SD	3.06 ± 2.21	3.95 ± 2.25	

Treatment of ingrown nail: comparison of recurrence rates between the nail matrix phenolization classical technique and phenolization associated with nail matrix curettage - is the association necessary? *

- 148 pacientes (271)
- Tratamiento:
 - *Fenolización*
 - *Fenolización + curetaje*
- Objetivo: comparar tasa de curación de ambas técnicas.

Resultados

- Recurrencia 16:
 - 9 (5%) *fenolización*
 - 7 (7.7%) *fenolización + curetaje*
- Los estadio III (116), 66 fueron tratados con fenol y 50 con fenol + curetaje, de estos 12 tuvieron recurrencias:
 - 7 (10.6%) *con fenol.*
 - 5 (10%) *con fenol + curetaje.*

TABLE 1: Pearson´s chi-square with correction of the continuity of the association between the status of the ingrown nail of the patients of the total sample and the technique

TECHNIQUE		NAIL STATUS			
		Total	P-value	Cure	Recurrence
Classic Phenol	Cases	171 (95%)	9 (5%)	180 (100%)	0.374
Phenol & Curettage	Cases	84 (92,3%)	7 (7,7%)	91 (100%)	
Total	Cases	255 (94,1%)	16 (5,9%)	271 (100%)	

TABLE 2: Chi-square of the association between the status of the ingrown nail of the level III patients and the technique

TECHNIQUE		NAIL STATUS			Statistic	Level of Freedom	P-value
		Cure	Recurrence	Total			
Fenol clássico	Casos	59	7	66	0,011	1	0,915
	%	89,4%	10,6%	100,0%			
Fenol e curetagem	Casos	45	5	50			
	%	90,0%	10,0%	100,0%			
Total	Casos	104	12	116			
	%	89,7%	10,3%	100,0%			

Conclusión

- La fenolización de la matriz ungueal es eficiente en el tratamiento de la onicocriptosis, incluso en los casos avanzados.
- Es una técnica fácil y rápida, con un posoperatorio con mínimo dolor y rápido retorno a las actividades diarias.
- La asociación con curetaje de matriz no tiene ventajas, además aumenta el tiempo de duración del procedimiento.

Nail Tube Splinting Method Versus Lateral Nail Avulsion With Phenol Matricectomy: A Prospective Randomized Comparative Clinical Trial for Ingrown Toenail Treatment

KHALID M. ALGHAMDI, MD,^{*†} AND HUMA KHURRAM, MD[†]

- **Objetivo:** Comparar la seguridad y efectividad de la onicectomía lateral con fenolización versus la técnica de manga para el tratamiento de la onicocriptosis.
- **Resultados:** se incluyeron 53 pacientes, 30 fueron llevados a onicectomía con fenolización y 23 a técnica de manga. La tasa de éxito (definida como mejoría >90%) fue encontrada en el 80-82% de los pacientes de ambos grupos.
- Se observó una recurrencia en cada grupo. Las diferencias en curación, secreción y recuperación no fueron estadísticamente significativas, a excepción de la molestia con el uso de los zapatos, la cual fue menor con la técnica de manga ($p < 0.05$), al igual que el dolor.

Técnica Manga

1. Asepsia con solución yodada, bloqueo digital con lidocaína al 2% y torniquete digital.
2. Resección del tejido de granulación y posterior aplicación de ATA 90%.
3. Onicolisis manual limitada a la porción lateral de la lamina para permitir la inserción del tubo por la ranura.
4. Se empuja el tubo hacia proximal y se realiza una sutura, proximal y otra distal.
5. Se aplica ácido fusídico.
6. El tubo se deja durante 4 semanas.

Onicectomía lateral con fenolización

1. Asepsia con solución yodada
2. Bloqueo digital con lidocaína al 2% y torniquete.
3. Se realiza disección para separar el pliegue ungueal lateral de la lamina ungueal y se corta el borde lateral (aproximadamente 3-5 mm), extendiéndose hacia el pliegue ungueal proximal.
4. Se aplica fenol al 90% dos veces en la matriz lateral durante 1 minuto.

Resultados

TABLE 3. Comparison of Postoperative Pain, Drainage, and Shoe-Wear Discomfort Between Sleeve and LNAP Groups at 1 Month

<i>Type of Procedure</i>	<i>Postoperative Pain Mean Hours</i>	<i>Postoperative Drainage Mean Hours</i>	<i>Postoperative Shoe-Wear Discomfort Mean Hours</i>
Sleeve (<i>n</i> = 23)	21.91	22.92	14.89
LNAP (<i>n</i> = 30)	29.48	26.43	29.56
<i>p</i> **	.057	.394	.000

**indicates significance of $p < 0.05$.

Using 80% trichloroacetic acid in the treatment of ingrown toenails*

Ácido Tricloroacético a 80% no tratamento da onicocriptose

Hugo Barreiros¹

Pedro Serrano¹

Diogo Matos¹

Alexandre João¹

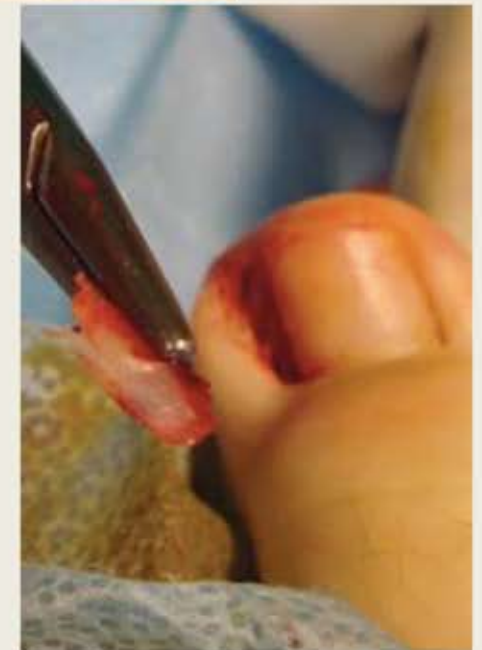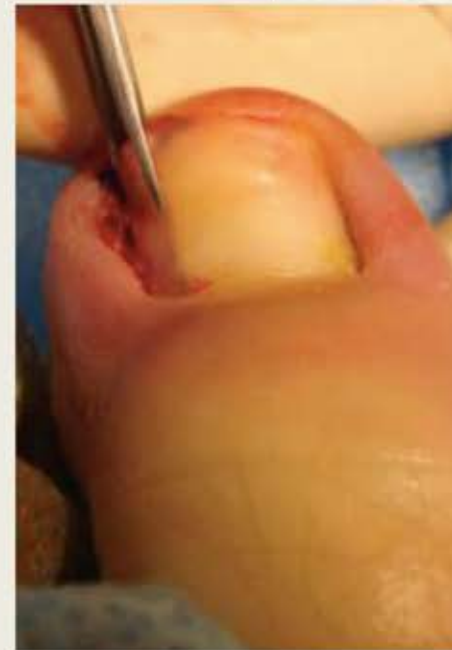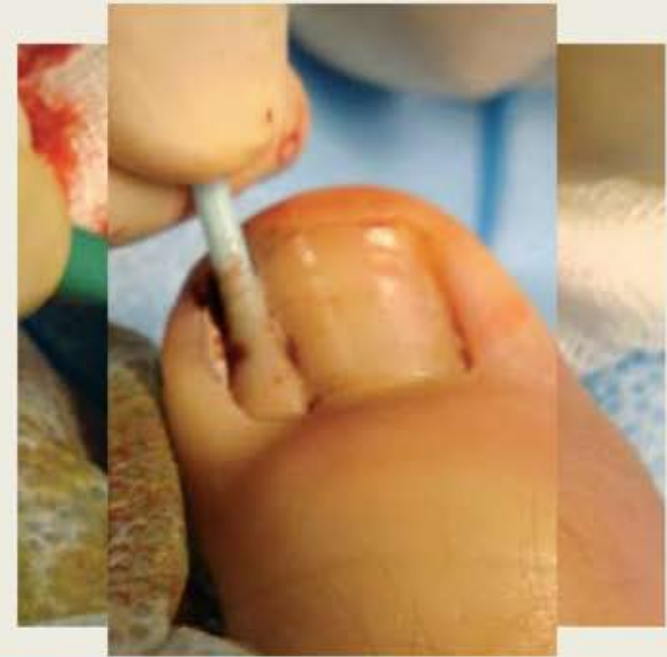João Goulão¹

Francisco Menezes Brandão¹

- El ácido tricloroacético es un análogo del ácido acético.
- Es un agente caustico que causa necrosis de coagulación en las células por denaturación de proteínas que llevan a muerte celular.
- Objetivos: eficacia de la onicectomía parcial con matricectomía selectiva con ATA 80%.
- Métodos: 133 pacientes con 197 onicocriptosis fueron incluidos.

Técnica

1. Bloqueo digital y torniquete
2. Curetaje del tejido de granulación
3. Onicectomía lateral y resección del cuerno lateral de la matriz.
4. Aplicación de ATA 80% en el lecho ungueal y matriz durante 5 segundos, en dos ocasiones (total 10 segundos).
5. Aplicación de antibiótico tópico
6. Elevación de la extremidad por 12 horas.



Resultados

TABLE 2: Pre-operative evaluation and post-operative complications

	Pre-operative	Day 3	Day 30
Drainage	82%	19%	5%
Granulation tissue	75%	4%	5%
Hemorrhage	3%		
Erythema	2%		
Erosion (no drainage)			4%

TABLE 3: Six-months follow-up

Success	94%
Spicule (not ingrown)	4%
Recurrence	2%

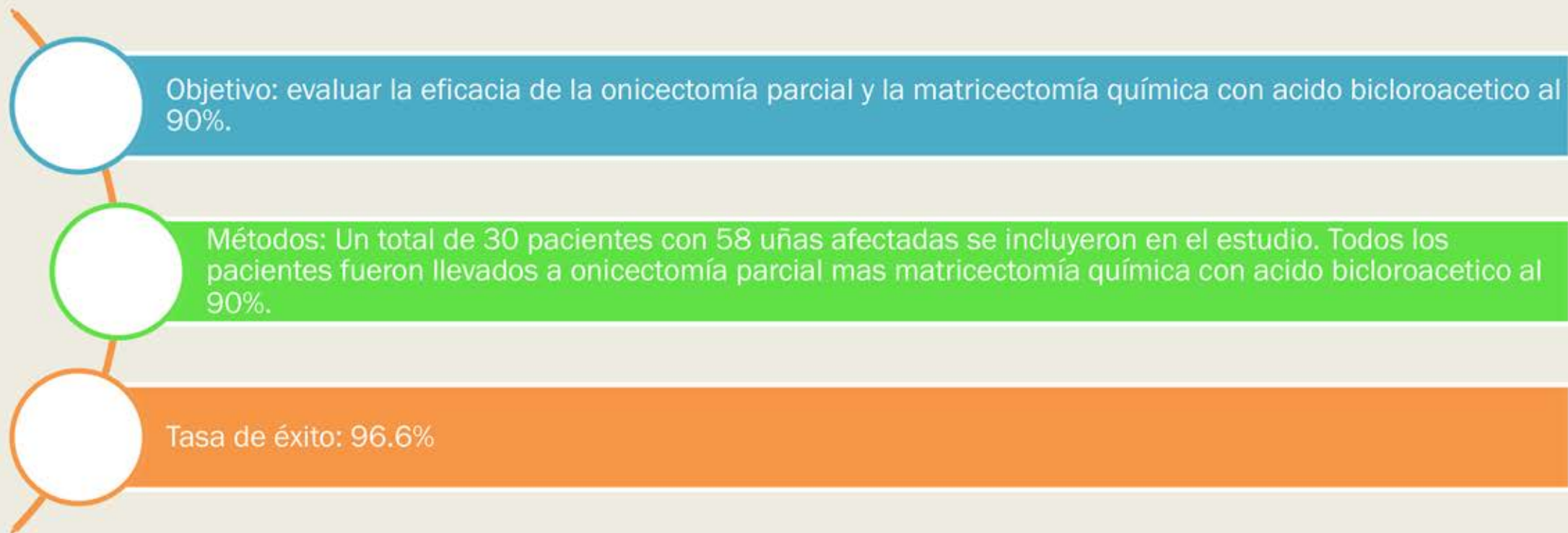
Treatment of Ingrowing Toenails With Phenol 88% or Trichloroacetic Acid 100%: A Comparative, Prospective, Randomized, Double-Blind Study

MARIE-SOPHIE ANDRÉ, MD,* MARIE CAUCANAS, MD,*† JOSETTE ANDRÉ, MD,*
AND BERTRAND RICHERT, MD, PHD*

- Objetivo: comparar la eficacia, el tiempo de secreción posoperatoria, la reacción inflamatoria y el dolor posoperatorio.
- Métodos: 84 pacientes con 96 uñas afectadas → 46 fueron tratados con fenol 88% y 50 con ATA 100%.
- Resultados: la secreción fue menor con el fenol a partir de la segunda semana. La inflamación fue significativamente inferior en el grupo del fenol.
- Conclusión: los dos son efectivos, sin embargo el ATA no ofrece ninguna ventaja en términos de morbilidad posoperatoria comparado con fenol.

The Effectiveness of Matrix Cauterization With Bichloroacetic Acid in the Treatment of Ingrown Toenails

ERDINC TERZI, MD,* ULAS GUVENC, MD,† BELMA TURSEN, MD,‡ UMIT TURSEN, MD,§
AND TAMER IRFAN KAYA, MD§



Técnica

1. Bloqueo digital con lidocaína al 1% sin epinefrina y torniquete.
2. Onicectomía parcial de 3-4 mm de ancho.
3. Aplicación del ácido bicloroacético al 100% con aplicadores de algodón (2 aplicaciones de 2 minutos cada una).

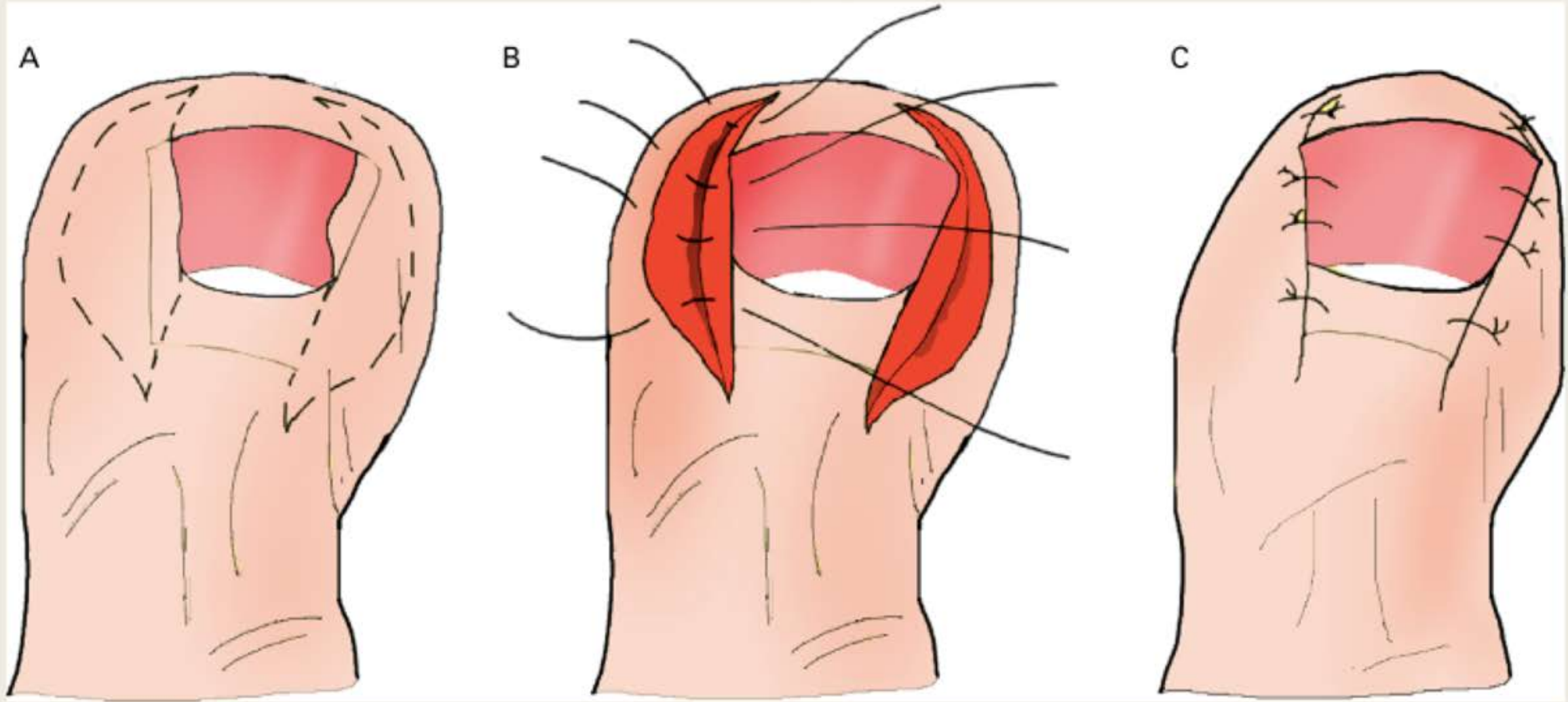
Surgical Treatment of Ingrown Toenail without Matricectomy

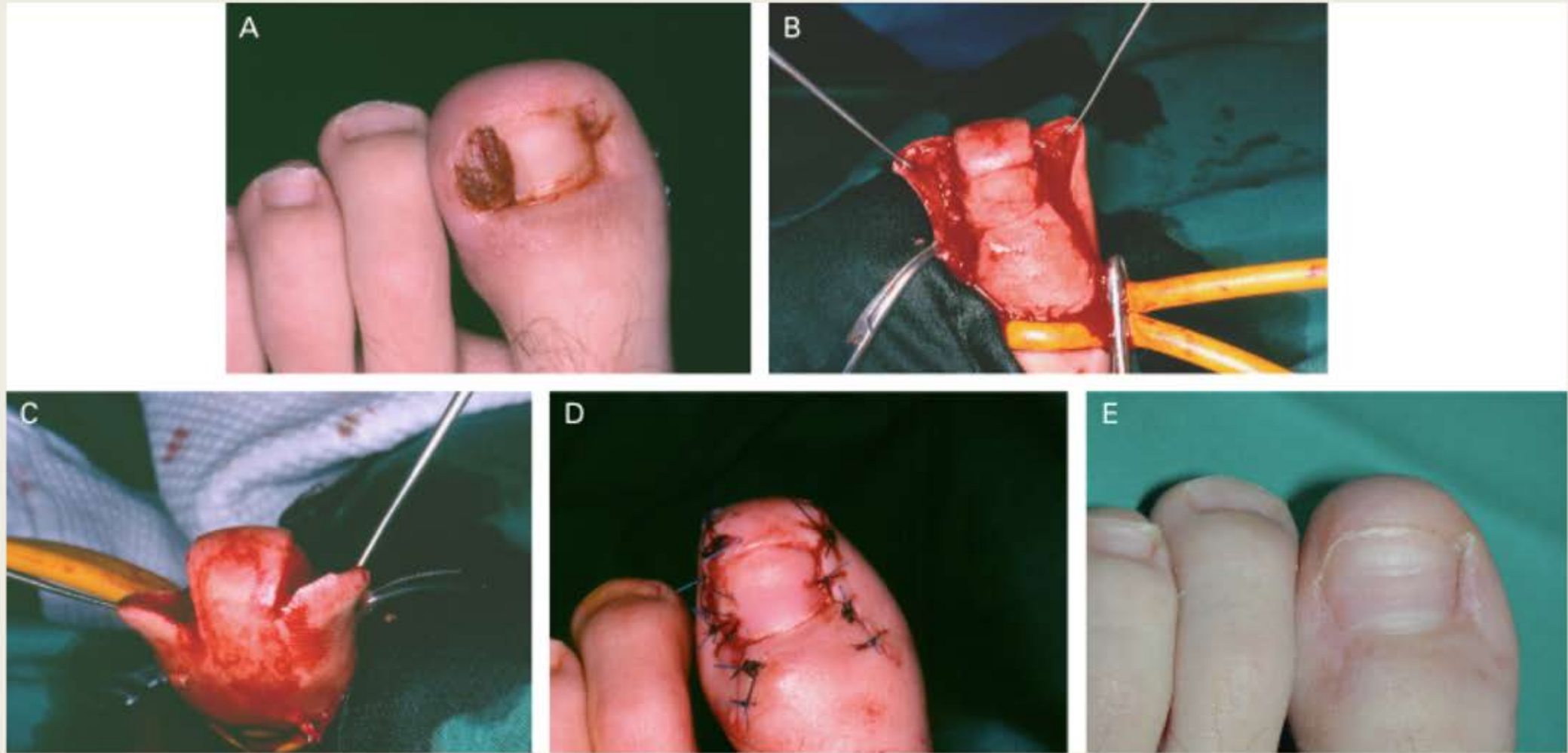
BERNARD NOËL, MD*

- **Objetivo:** Nueva técnica quirúrgica para onicocriptosis con descompresión de la lamina ungueal con completa preservación de la matriz ungueal con altas tasas de curación y buen resultado cosmético.
- **Resultados:** a corto plazo fueron excelentes, sin recurrencias o complicaciones severas en un periodo de seguimiento de 12 meses.

Técnica:

1. Baños con solución de hipoclorito de sodio días previos al procedimiento.
2. El tratamiento quirúrgico se realiza 1 semana después de la resolución de la inflamación aguda.
3. Asepsia: solución yodada.
4. Bloqueo digital con lidocaína al 1% sin epinefrina y torniquete.
5. Resección en forma de elipse que incluya tejido de granulación de los dos lados de la lamina ungueal. Las líneas de incisión son adyacentes al borde lateral de la lamina ungueal.
6. Cierre con puntos simples de prolene 4-0.





Resultados

- No complicaciones quirúrgicas.
- Duración del procedimiento menor de 45 minutos.
- Resultados a corto plazo excelentes.
- No infecciones posoperatorias.
- El dolor posoperatorio es controlado con acetaminofén.
- No recurrencias durante el periodo de seguimiento de 12 meses.

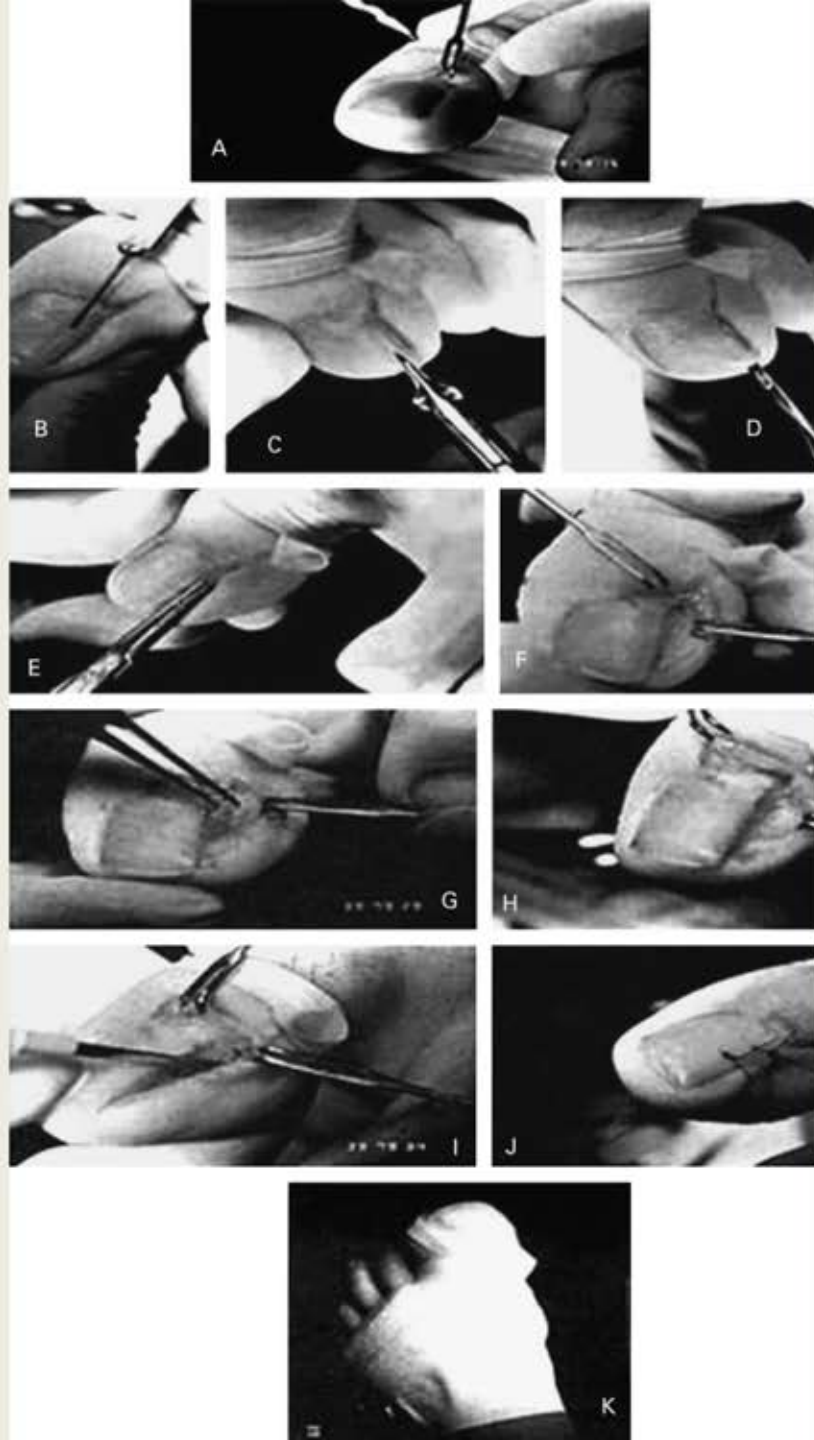
Comparison of Two Surgical Methods (Winograd and Sleeve Method) in the Treatment of Ingrown Toenail

HASSAN PEYVANDI, MD,* REZA MAHMOUD ROBATI, MD,† ROOH-ALLAH YEGANE, MD,*
ESMAEIL HAJINASROLLAH, MD,* PARVIZ TOOSI, MD,† ALI-ASGHAR PEYVANDI, MD,*
ZAHRA-BEIGOM OURANG, MD,* AND AMIR SHAMS, MD*

- Métodos: comparar la técnica Winograd vs manga para encontrar una alternativa simple, no dolorosa y practica.
 - *100 pacientes fueron aleatorizados: 50 pacientes se les realizo la técnica de Winograd y 50 pacientes la técnica de manga.*
- La técnica Winograd depende de la experiencia del cirujano, mientras que la técnica de manga es más practica.

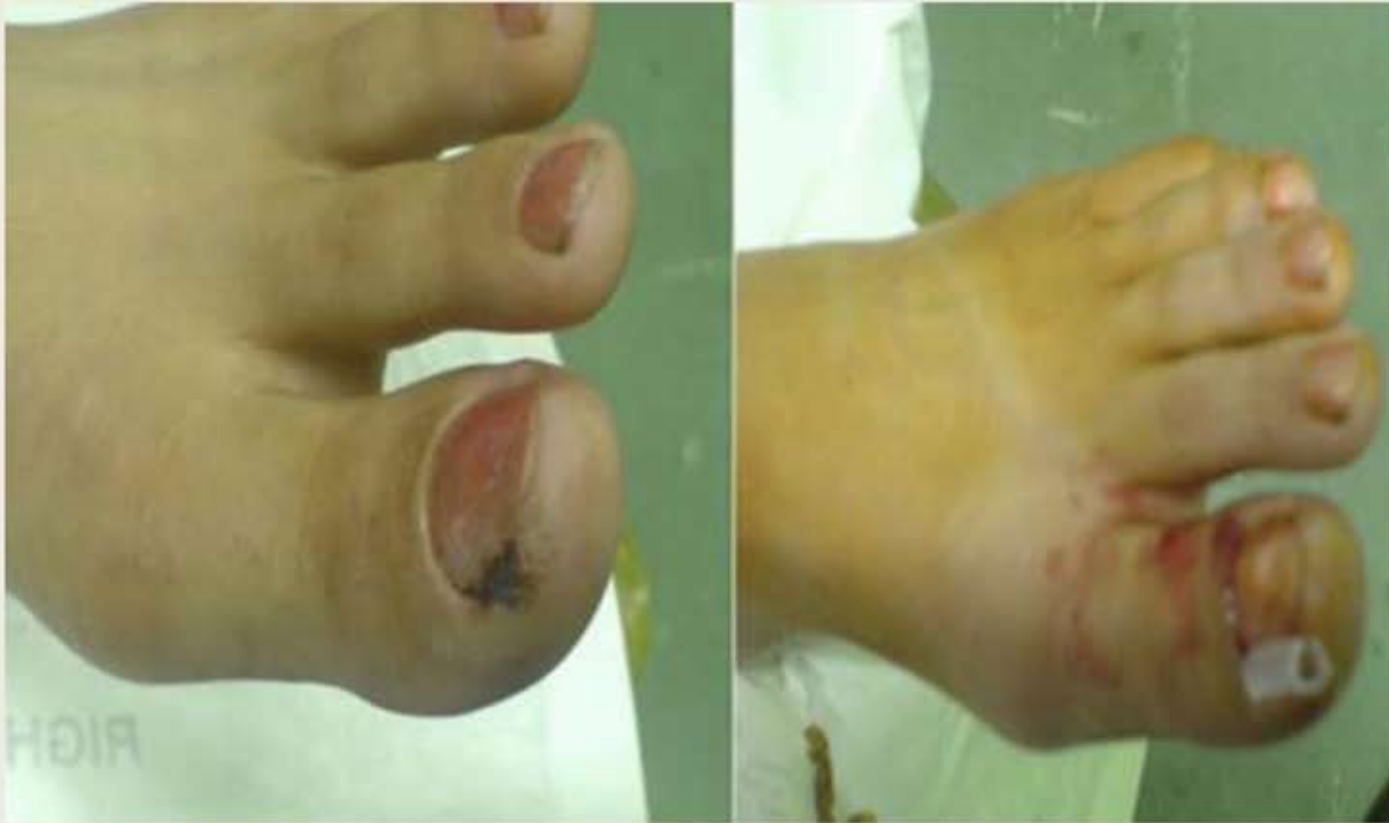Técnica Winograd

1. Anestesia local con 3ml de lidocaína 2% y 2ml de bupivacina 0.5%
2. Torniquete en la base del dedo afectado.
3. Incisión longitudinal a 5-8 mm proximal a la lúnula hasta su extremo distal con profundidad hasta la matriz ungueal. Segunda incisión en el pliegue ungueal formando un elipse.
4. Se forma una cuña en la matriz ungueal y el pliegue ungueal lateral incluyendo el tejido de granulación hasta el periostio.
5. El eponiquio vuelve a ponerse en su sitio original y se sutura con 3-0.



Técnica en Manga

1. Anestesia local con 3ml de lidocaína 2% y 2ml de bupivacina 0.5%
2. Torniquete en la base del dedo afectado.
3. Se corta el borde lateral de la lamina ungueal y se realiza la inserción de un tubo flexible a lo largo de la ranura.
4. El borde libre del tubo se recorte para evitar el roce con los zapatos y medias.
5. Se aplica antibiótico tópico y vaselina.
6. El tubo se retira en 6-8 semanas.



Resultados

TABLE 2. Incidence of Recurrence at the First Week, First Month, and Sixth Month of Follow-Up

<i>Method</i>	<i>n (%)</i>			
	<i>First Week</i>	<i>First Month</i>	<i>Sixth Month</i>	<i>Total</i>
Sleeve	1 (2)	2 (4)	2 (4)	5 (10)
Winograd	0	3 (6)	3 (6)	6 (12)
Total	1 (2)	5 (10)	5 (10)	11 (22)

TABLE 3. Incidence of Infection at the First Week, First Month and Sixth Month of Follow-Up

<i>Method</i>	<i>n (%)</i>			
	<i>First Week</i>	<i>First Month</i>	<i>Sixth Month</i>	<i>Total</i>
Sleeve	1 (2)	3 (6)	0	4 (8)
Winograd	1 (2)	2 (4)	0	3 (6)
Total	2 (4)	5 (10)	0	7 (14)

Discusión

- Los pacientes tratados con la manga perdieron menos días de trabajo con menor tiempo quirúrgico y las diferencias en infección posoperatoria y recurrencias no son estadísticamente significativas.
- El mejor tratamiento debe ser el mas simple, efectivo con menor discomfort posoperatorio para el paciente y con rápido regreso a sus actividades normales. Sin embargo también hay que tener en cuenta las bajas complicaciones, la tasa de recurrencias y los resultados cosméticos.

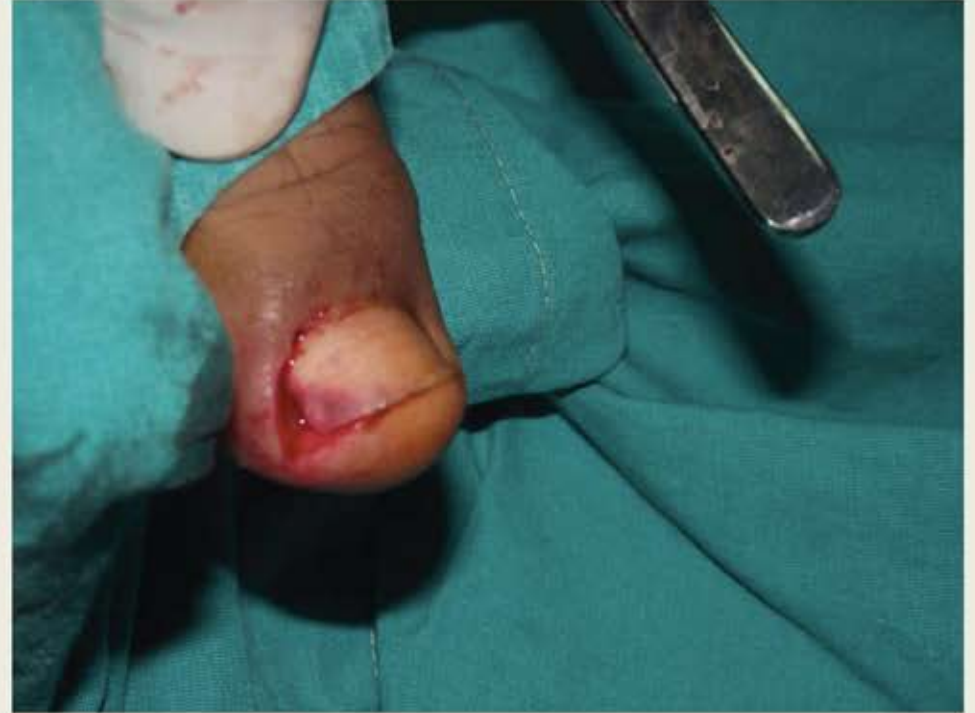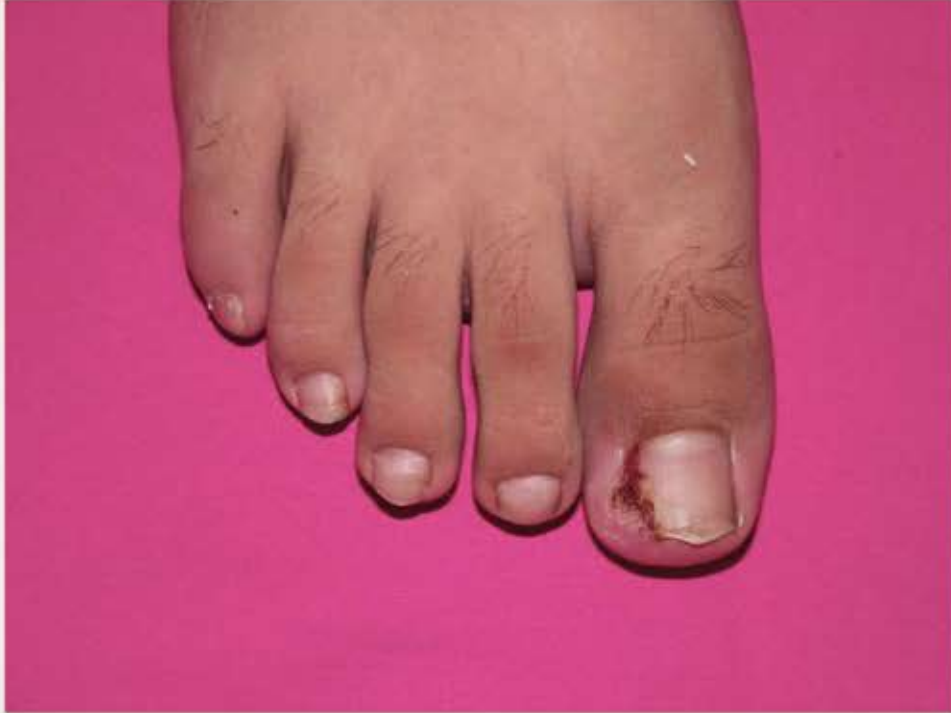Knot Technique: A New Treatment of Ingrown Nails

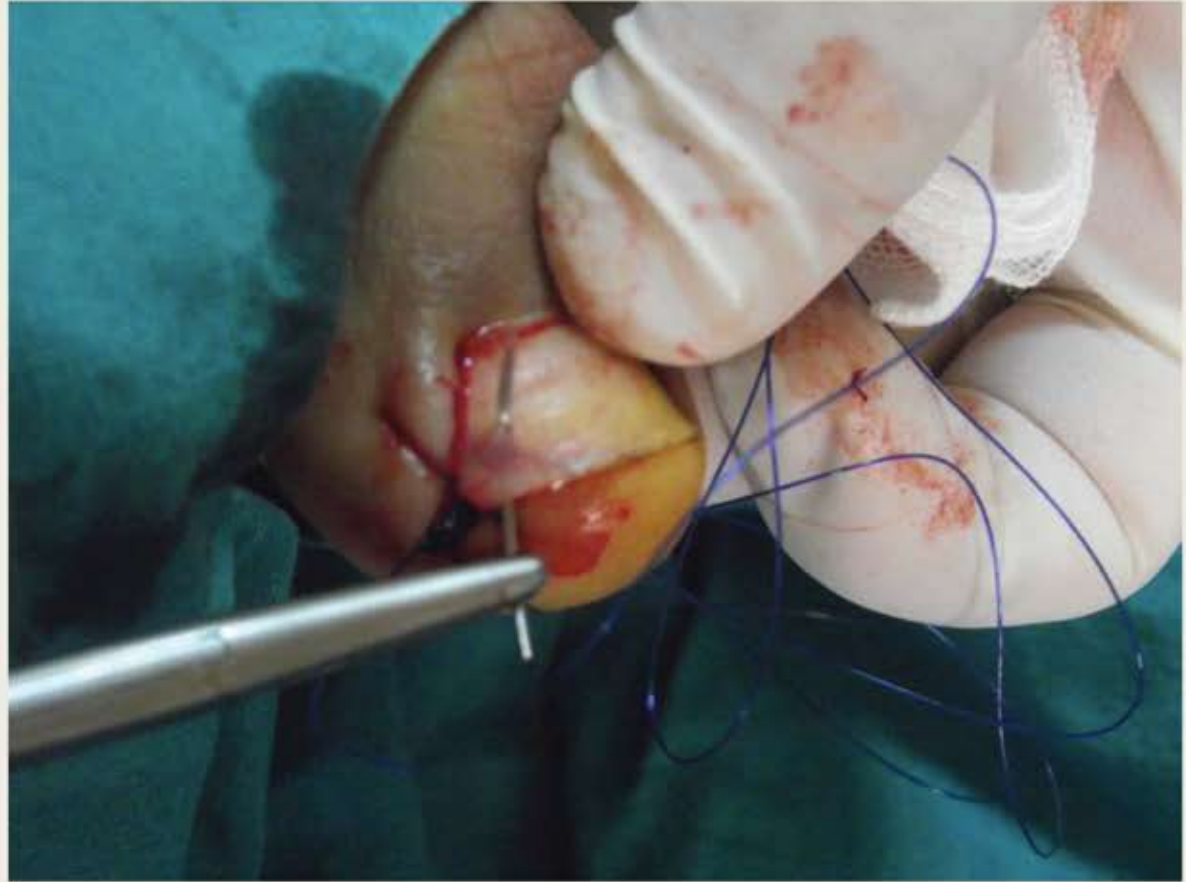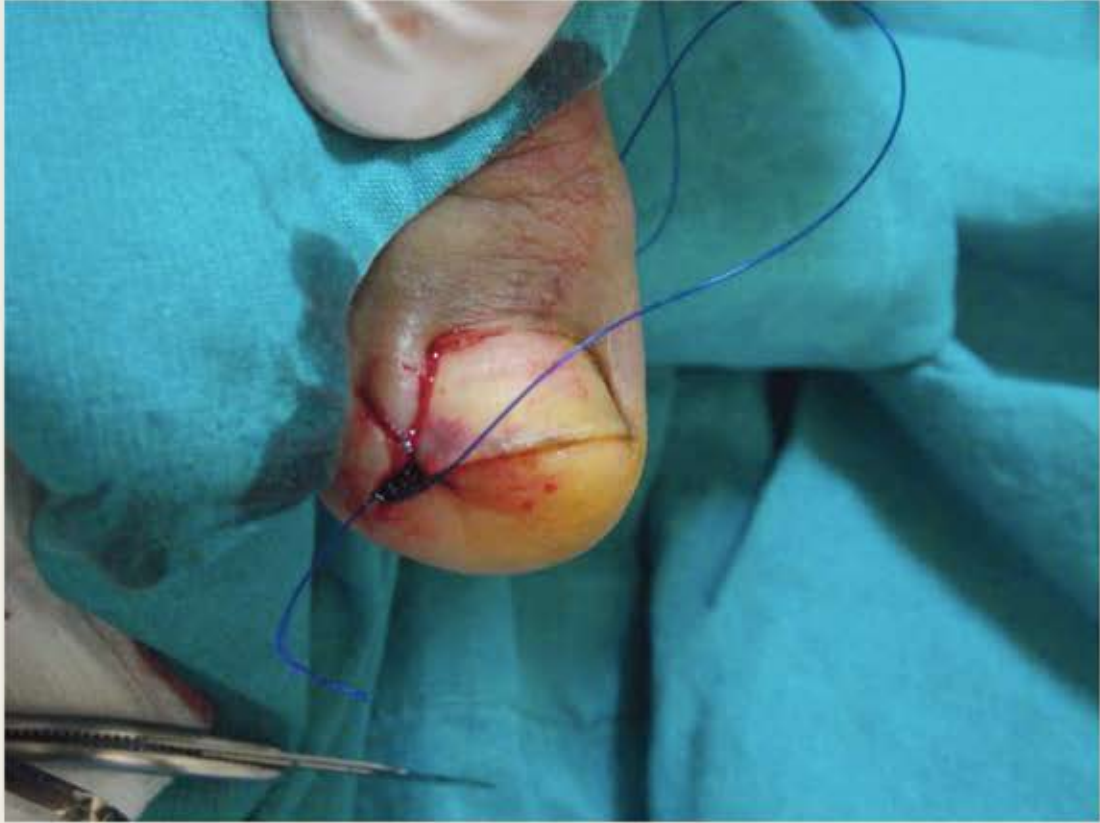
BILSEV INCE, MD, MEHMET DADACI, MD, AND ZEYNEP ALTUNTAS, MD*

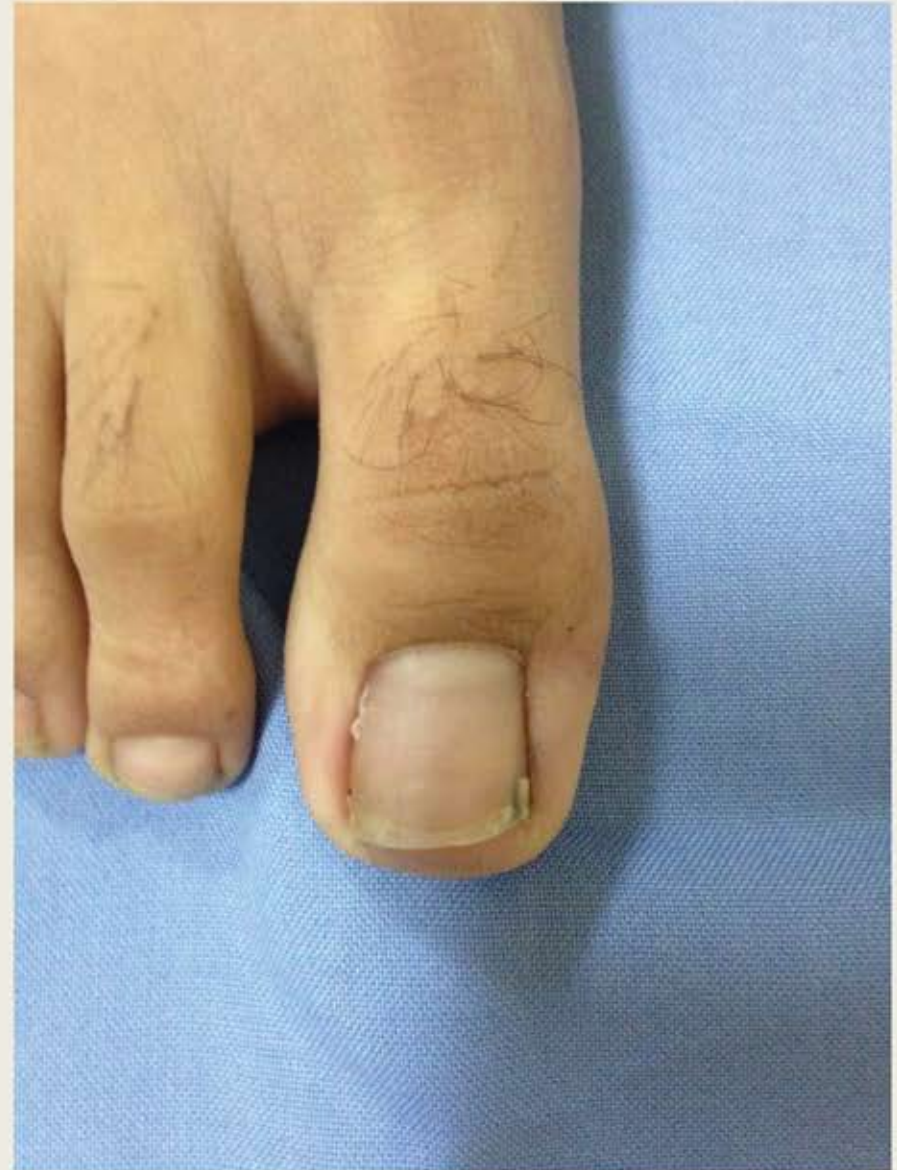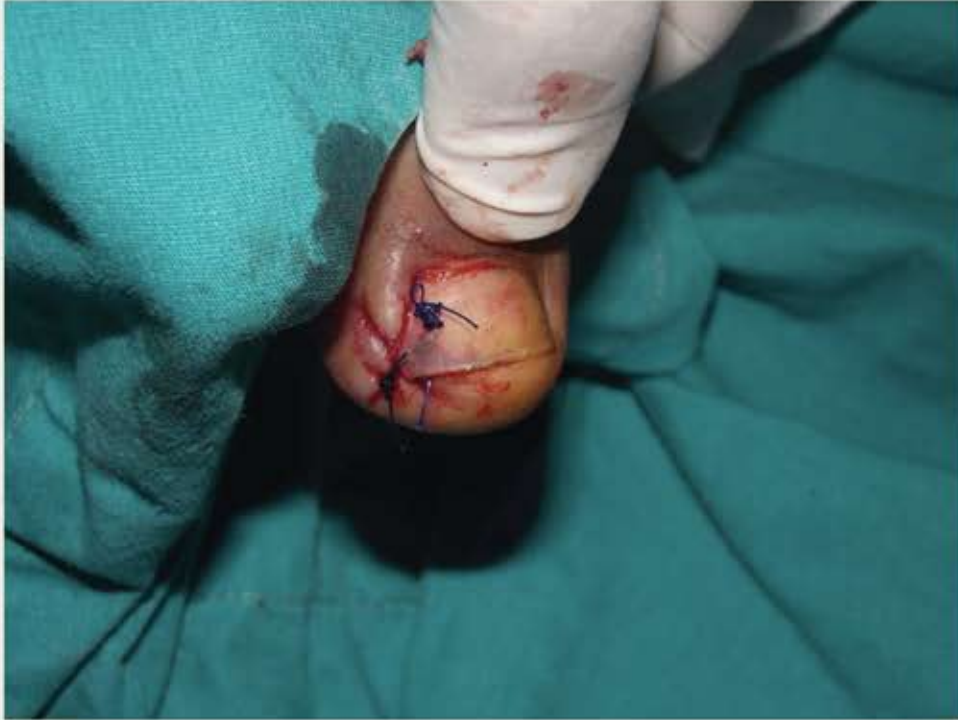Objetivo: Una nueva técnica para el tratamiento de pacientes con onicocriptosis estadio II y III en quienes los métodos conservadores y quirúrgicos ya fueron utilizados.

Técnica

- Anestesia local con 1ml de prilocaina
- Escisión en cuña de los tejidos blandos, los márgenes se suturan con puntos simples de prolene 2-0.
- Se realizan aproximadamente 8-10 nudos sin cortar la sutura debajo de la uña, los cuales se usan para empujar el tejido blando hacia abajo y levantar la uña. Esto se logra poniendo el nudo debajo de la uña antes de que la aguja pase debajo de la uña, sin cortar la sutura antes de que otro nudo quede encima.
- Los puntos se retiran aproximadamente en 3-5 semanas, los pacientes no pueden cortarse las uñas en los siguientes 2 meses a la cirugía.



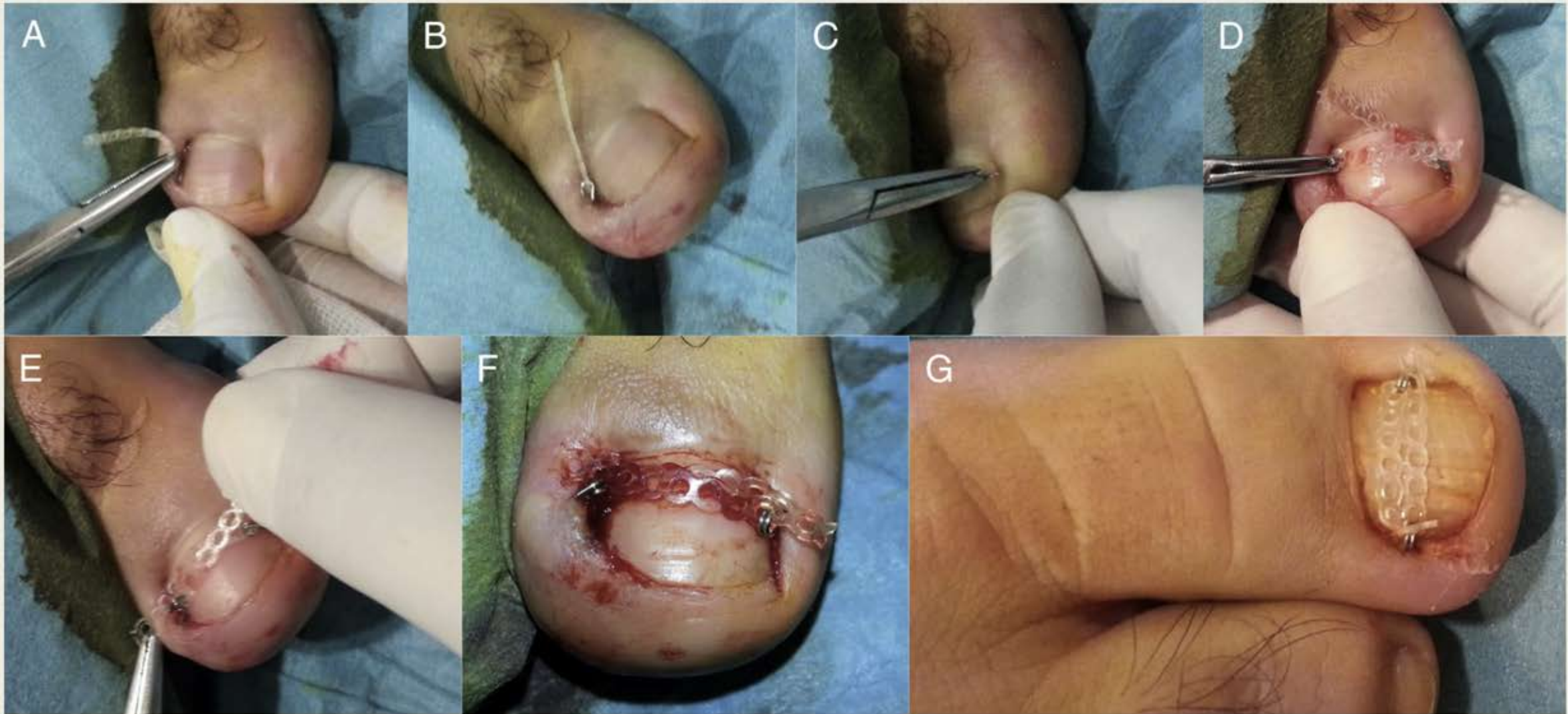



Nail Braces as an Alternative Treatment for Ingrown Toenails: Results From a Comparison With the Winograd Technique

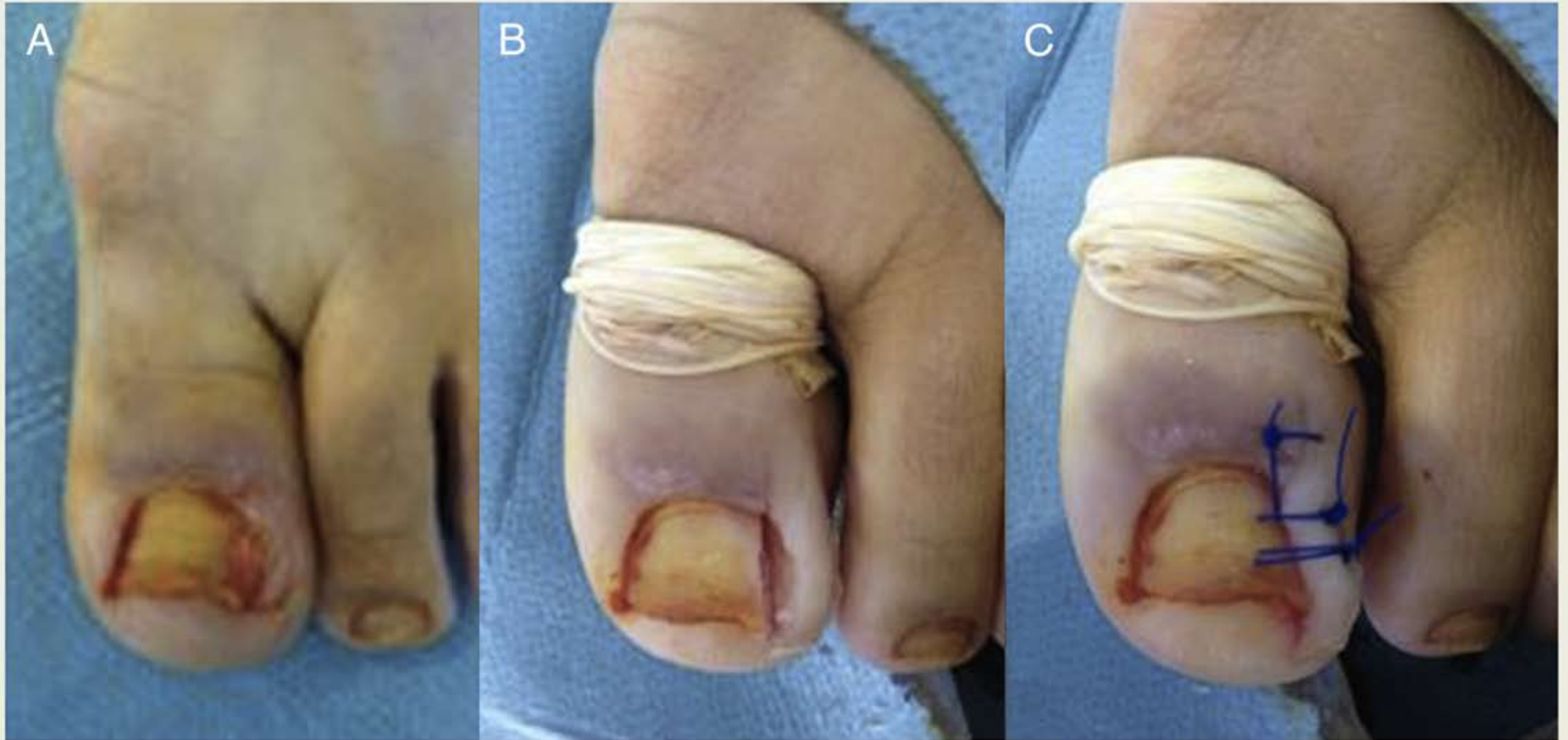
Olcay Guler, MD¹, Hamide Tuna, MD², Mahir Mahirogullari, MD³, Mehmet Erdil, MD⁴, Serhat Mutlu, MD⁵, Mehmet Isyar, MD¹

- Métodos:
 - *159 pacientes divididos en dos grupos: tirantes de uñas o matricectomía parcial con técnica de Winograd según la preferencia del paciente.*
- Los tirantes ungueales consisten en alambres de acero de 0.4mm con 2 proyecciones en forma de gancho a ambos lados y un cordón dental en el medio que solo estaba fijado a un lado.
 - *Método conservador, simple y de bajo costo, que esta diseñado para abrir la curvatura de la lamina ungueal.*
 - *Puede ser usado en niños, pacientes con diabetes mellitus, enfermedad arterial periférica o con infección local.*
 - *Como no es un procedimiento quirúrgico, no requiere anestesia, no tiene periodo de recuperación y ofrece un alivio inmediato del dolor.*
 - *Es seguro por largos periodos de tiempo y puede volverse a usar si recurre.*



Técnica Winograd

- Matricectomía parcial con bloqueo digital y torniquete.
- Compresión
- Elevación de la extremidad
- AINES
- Cefalexina 1 gr/día por 3 días
- Evitar zapatos cerrados por 15 días



Resultados

- De los 159 pacientes, 74 fueron a tiras ungueales y 85 a técnica de Winograd.
- Diferencias estadísticamente significativas en el tiempo de regreso al trabajo, siendo menores en las tiras ungueales, con mayor satisfacción por parte de los pacientes.
- El intervalo de recurrencia fue menor en el grupo de las tiras ungueales (12 meses) comparado con la técnica de Winograd (13 meses (p :0.031).

Table 2
Outcome of treatment with nail braces or Winograd technique

Outcome	Total (n = 159)	Nail Braces (n = 74)	Winograd Technique (n = 85)	p Value*
Patient satisfaction	140 (88.1)	70 (94.6)	70 (82.4)	.018
Return to work (d)	9.35 ± 5.19	4.15 ± 1.07	13.88 ± 2.26	<.001
Recurrence	14 (8.8)	6 (8.1)	8 (9.4)	.772
Interval to recurrence (mo)	12.87 ± 2.1	12.46 ± 1.60	13.24 ± 2.48	.031

Data presented as n (%) or mean ± standard deviation.

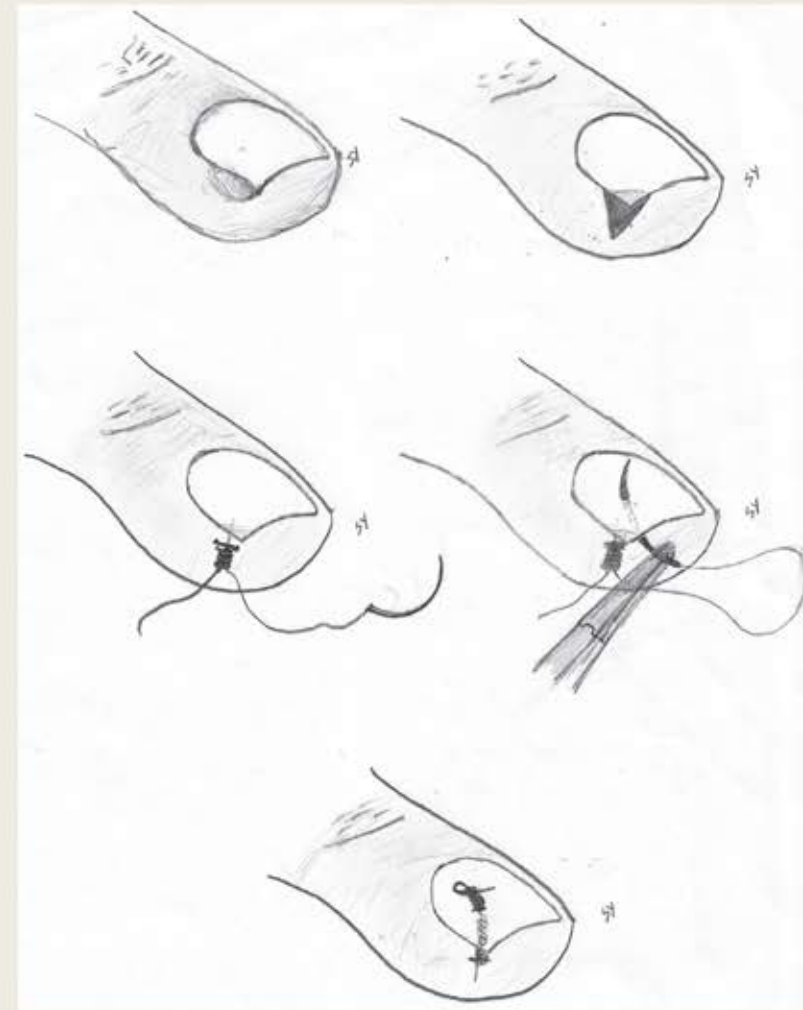
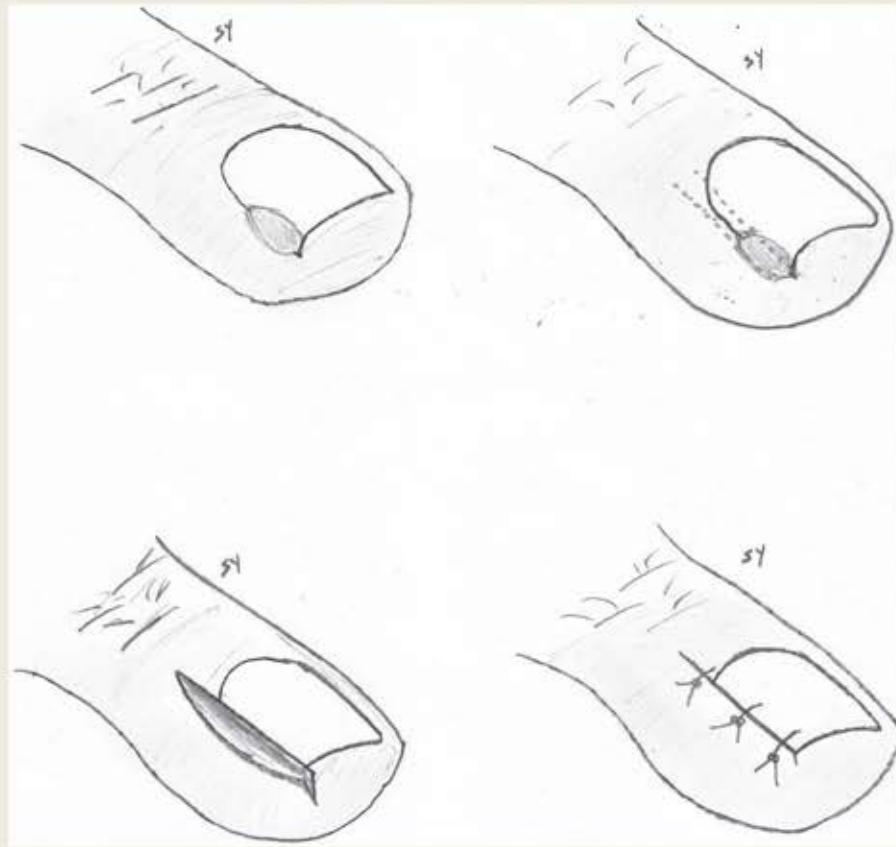
* Comparing nail braces and the Winograd procedure.

Comparison between knot and Winograd techniques on ingrown nail treatment

Bilsev İNCE¹, Mehmet DADACI¹, Fatma BİLGİN², Serhat YARAR¹

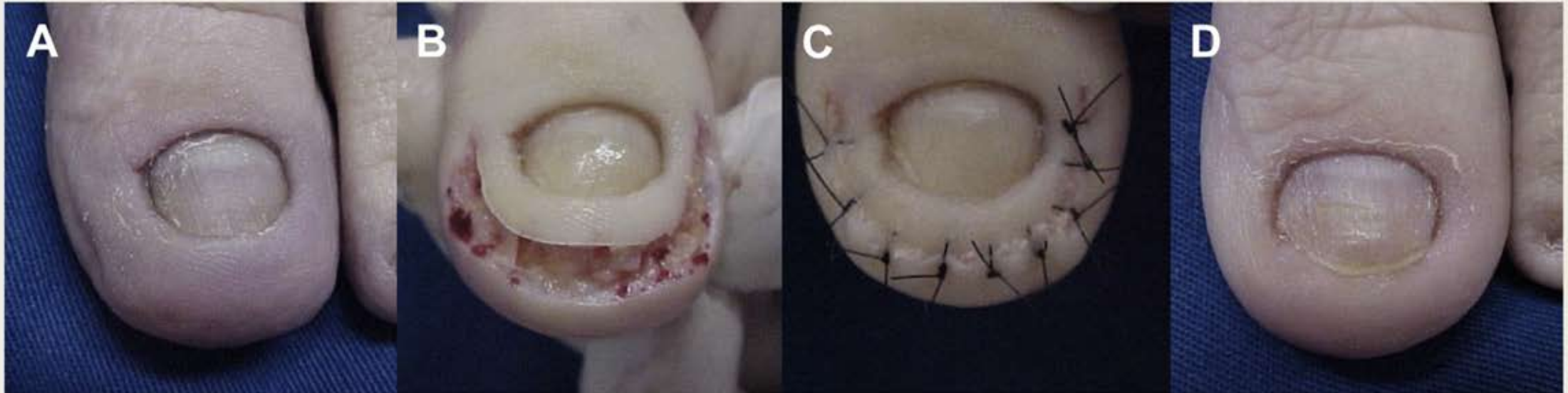
- **Objetivos:** Comparar la eficacia, complicaciones, y tiempo quirúrgico entre la técnica de Winograd y la de Knot.
- **Métodos:** Se incluyeron 75 pacientes con 90 uñas afectadas. Los pacientes se dividían en dos grupos, unos tratados con técnica de Knot y otros con Winograd.
- **Resultados:** el tiempo quirúrgico, recaídas y necesidad de nuevas cirugías fue mayor en el grupo de Winograd comparado con el grupo de Knot. No hubo diferencias estadísticamente significativas entre la incidencia de infección, dolor intraoperatorio, hematoma o deformidad ungueal.

Técnicas

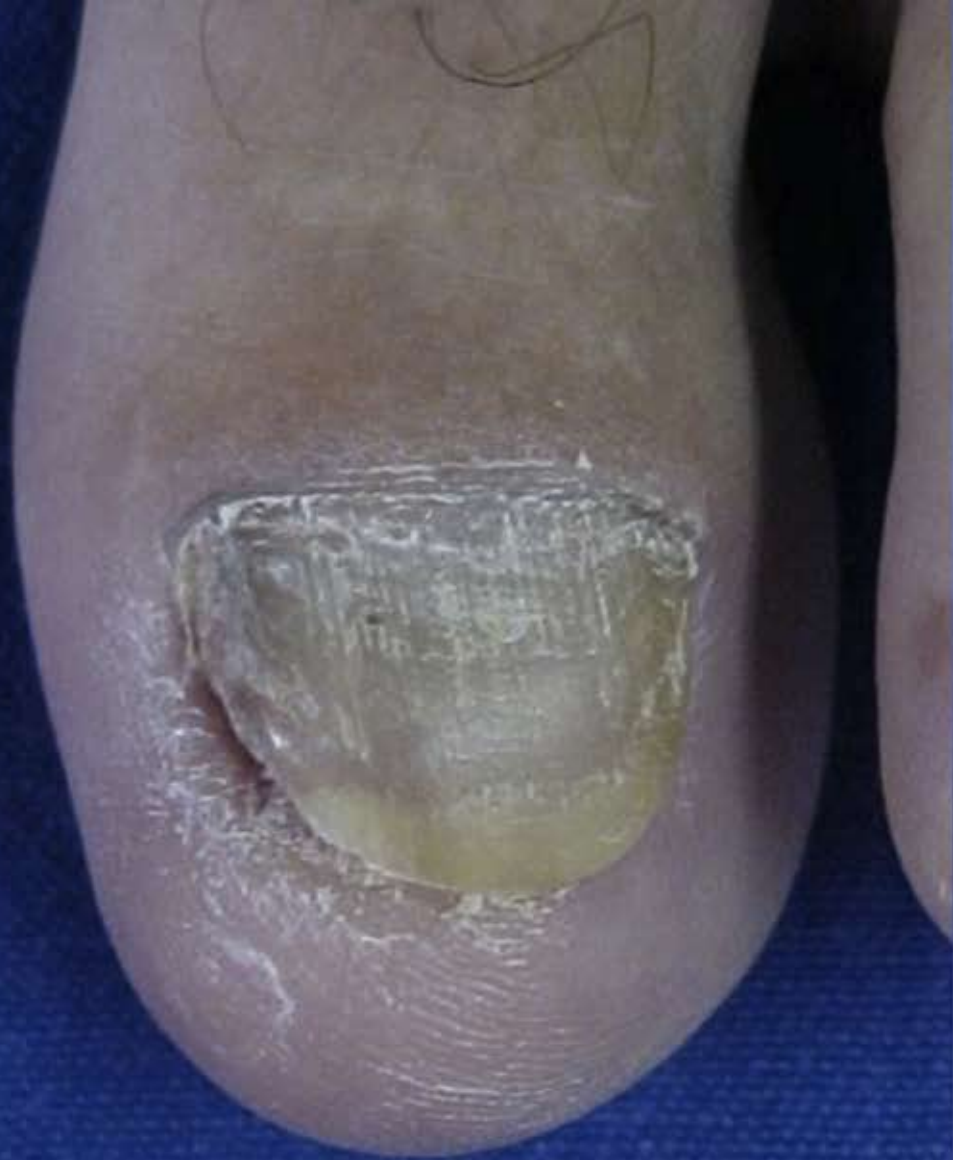

Técnica de Howard-Dubois

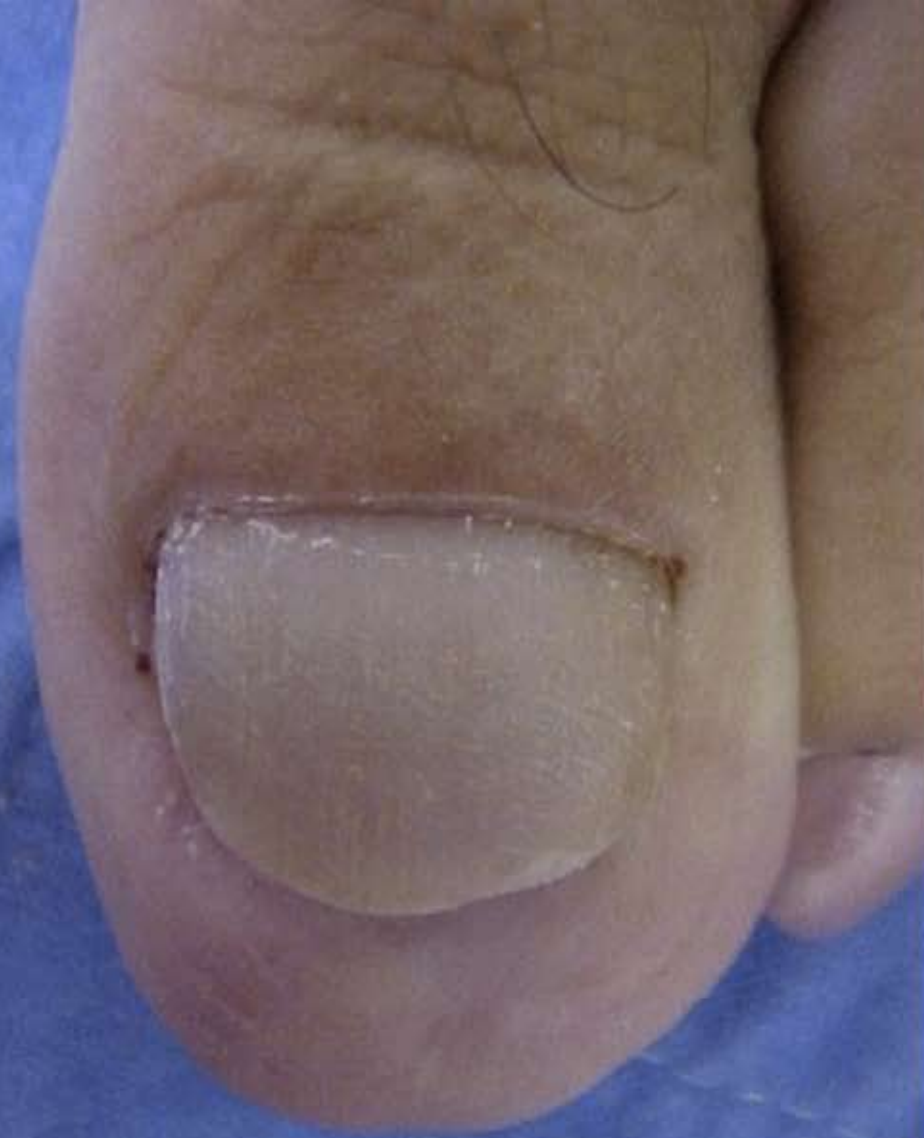1. Asepsia con alcohol 70%
2. Torniquete y bloqueo digital con lidocaína al 2% sin epinefrina.
3. Incisión en elipse paralela a la ranura distal alrededor de la punta del dedo, 5 mm debajo de la ranura distal y lateral, desde el aspecto medial al lateral.
4. La segunda incisión se realiza para crear una cuña de aproximadamente 7 mm en su borde mayor en el centro de la pared distal.
5. Se realiza resección del tejido hipertrófico y se sutura con puntos simples.



A



B



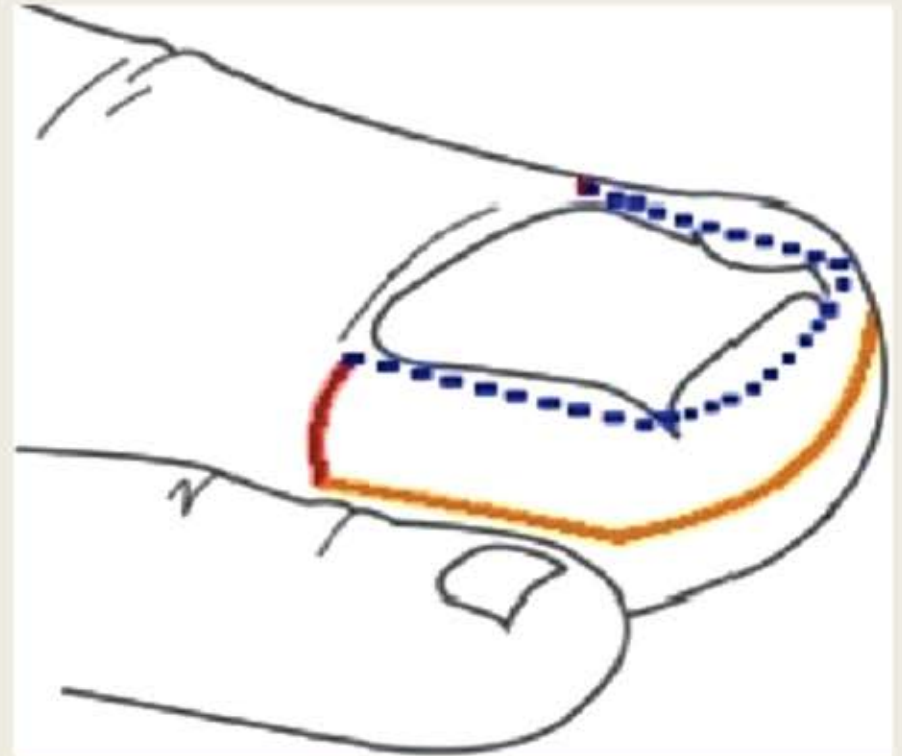
Técnica Súper U

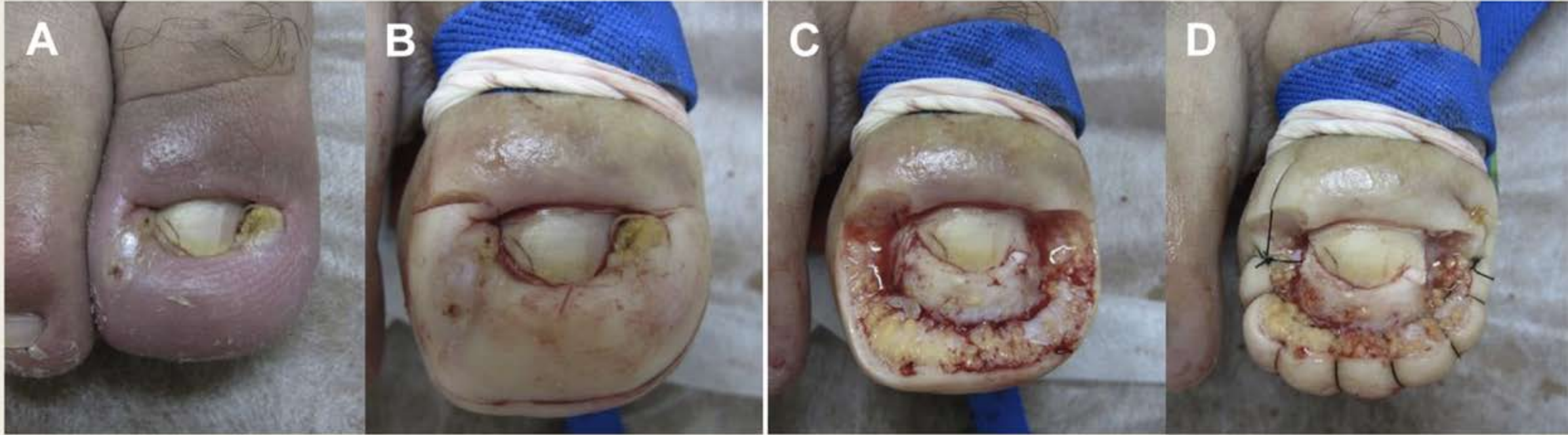Indicada en casos severos de hipertrofia de los pliegues ungueales.

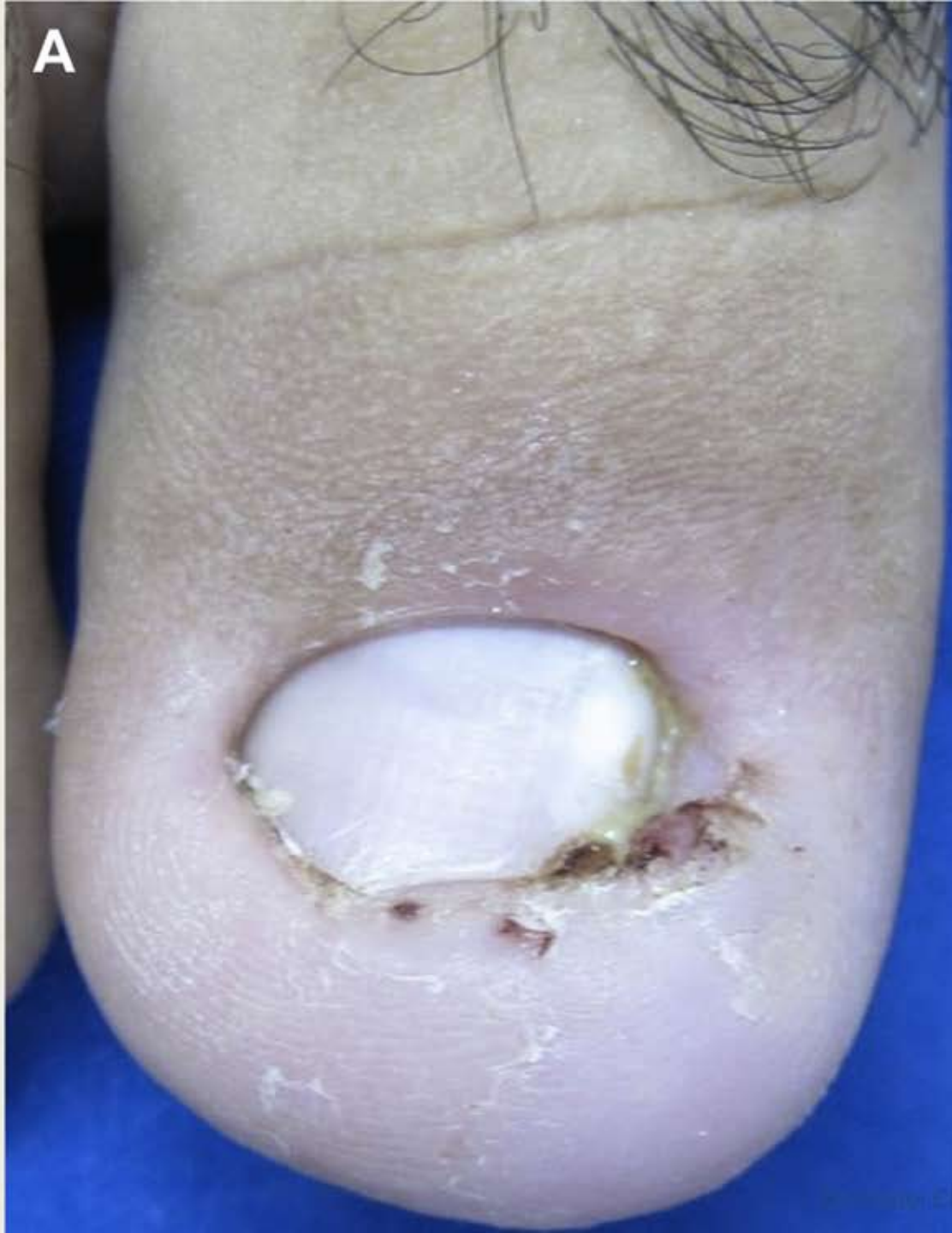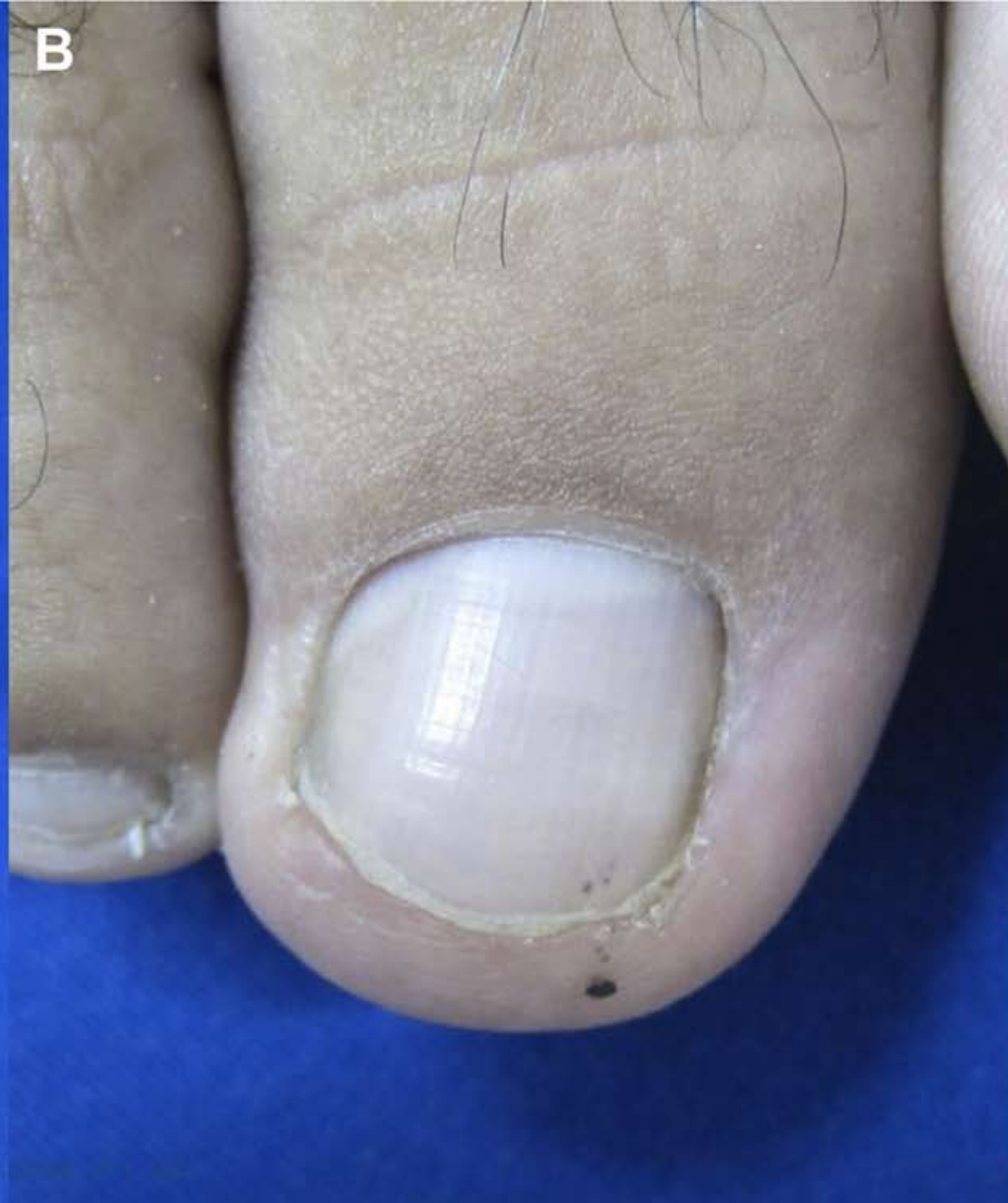Los pacientes deben saber que sus actividades diarias se van a ver comprometidas durante el posoperatorio por un tiempo de curación prolongado (>2 meses).

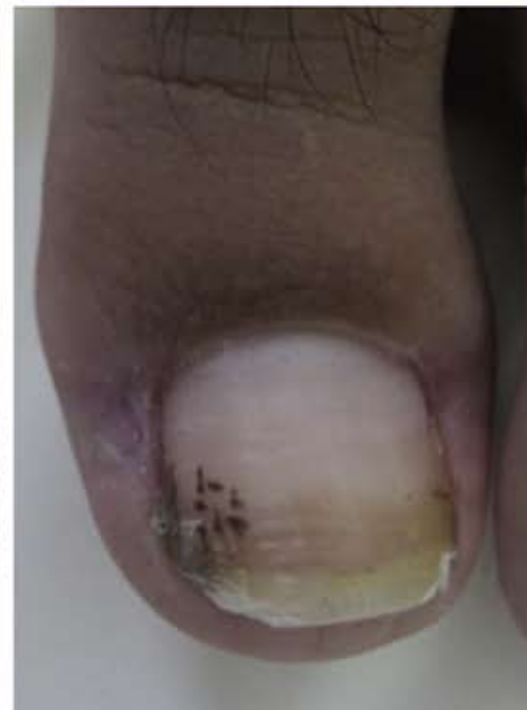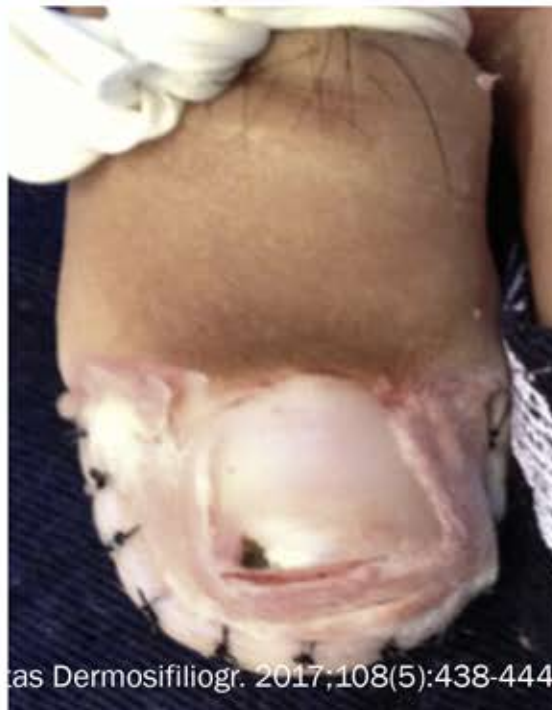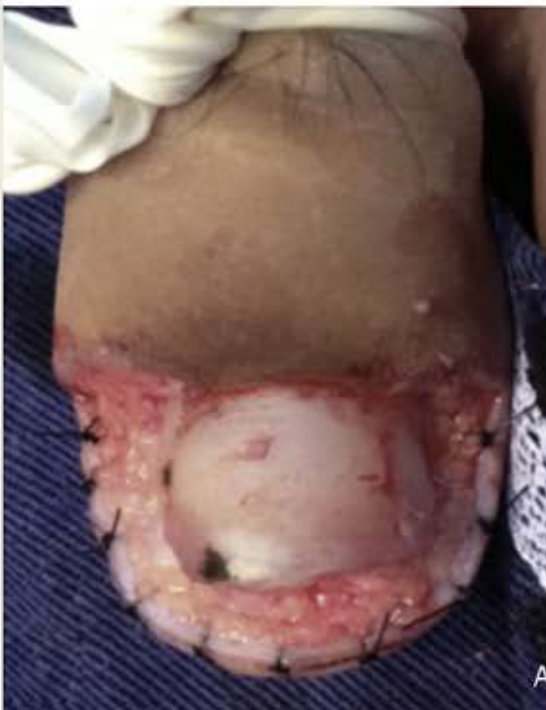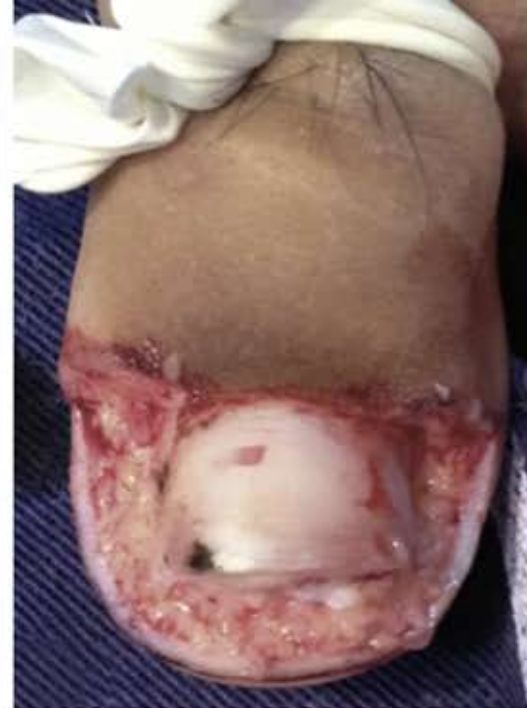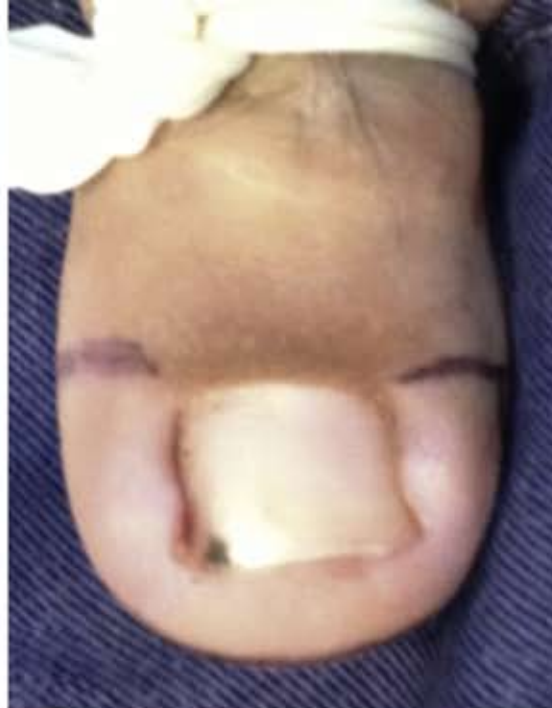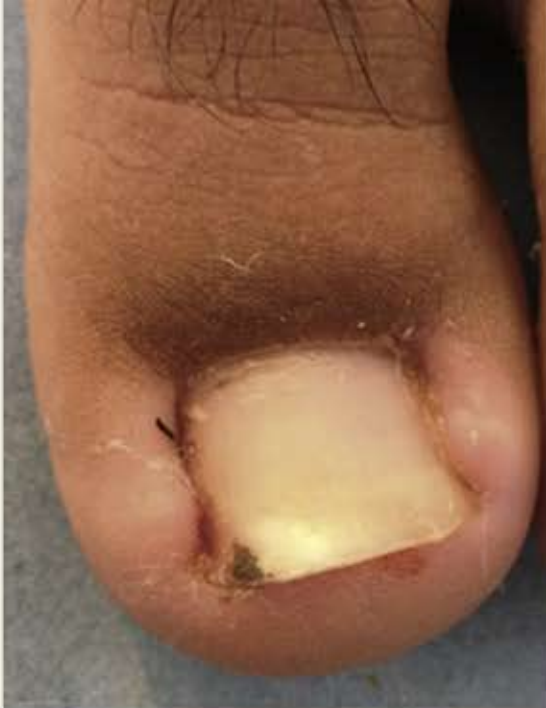Técnica Súper U

- Bloqueo digital con lidocaína al 2% y torniquete.
- Incisión en forma de U desde la parte mas proximal del pliegue ungueal lateral hasta el pliegue ungueal distal y terminando en el otro pliegue ungueal lateral, comprometiendo todo el tejido hipertrófico.
- La segunda incisión inicia en la ranura ungueal lateral, en la misma localización de la primera y se extiende hacia el dedo donde la primera incisión termina.
- Se remueve el tejido hipertrófico.
- Se sutura con 3-0 o 4-0.





A**B**



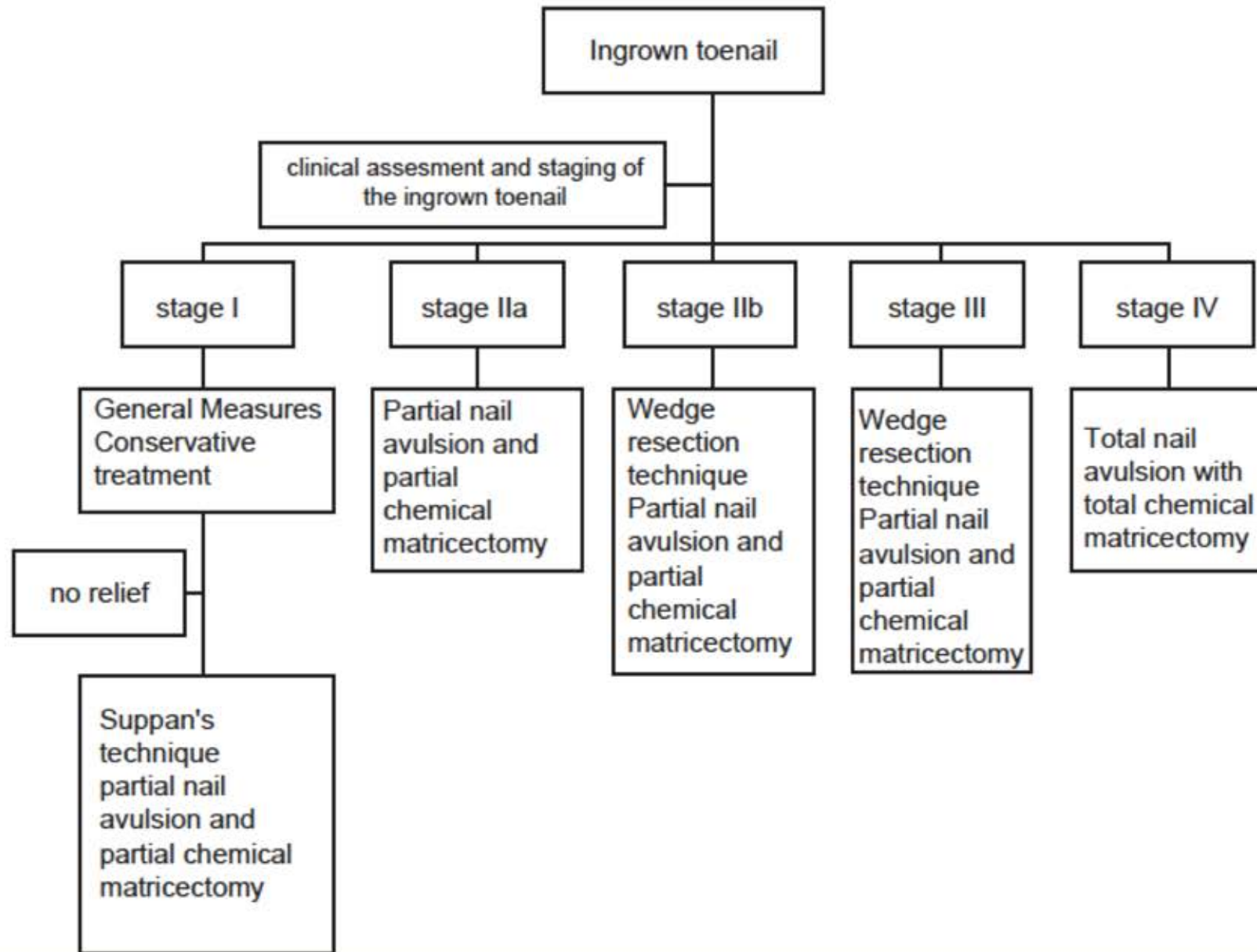


TABLE 1. Literature Review for Surgical Treatment of Ingrown Nails

<i>Procedure</i>	<i>Patients (n)</i>	<i>Follow-up (months)</i>	<i>Recurrence (%)</i>	<i>Study</i>
Nail extraction	81	12	73	Grieg and colleagues ²⁰
	131	—	70	Palmer and Jones ²¹
	95	—	64	Murray and Bedi ⁵
Partial nail extraction	56	12	73	Grieg and colleagues ²⁰
	29	—	83	Palmer and Jones ²¹
Phenol matricectomy	67	12	9	Grieg and colleagues ²⁰
	29	12	24	Gerritsma-Bleeker and colleagues ²²
	110	24	8.1	Tatlican and colleagues ²³
	44	—	6.8	Altinyazar and colleagues ²⁴
	145	6–33	1.9	Di Chiacchio and colleagues ²⁵
	139	36	1.5	Vaccari and colleagues ²⁶
	180	—	5	Tassara and colleagues ²⁷
	53	6	7	Issa and Taner ²⁸
	172	25	0.57	Bostanc and colleagues ²⁹
	225	—	0.3	Karaca and Dereli ⁹
	51	—	4	Bossers and colleagues ³⁰
	56	6	6.3	Ceren and colleagues ¹¹
	764	18	4.3	Andreassi and colleagues ⁶
	55	11	0	Herold and colleagues ²
	67	6–8	4.48	Aksakal and colleagues ³¹
36	—	6	Andrew and Wallace ³²	
42	—	4.8	Isik and colleagues ³³	
			3	Cameron ³⁴

Wedge matrix excision	50	6	12	Peyvandi and colleagues ⁷	
	21	34	9.5	Çetinus and colleagues ³⁵	
	38	—	29	Palmer and Jones ²¹	
	56	—	27	Murray and Bedi ⁵	
	55	6	13	Issa and Taner ²⁸	
	126	—	17.5	Fulton and colleagues ³⁶	
	55	11	5.5	Herold and colleagues ²	
	45	13	8.1	Çöloglu and colleagues ³⁷	
	109	12–60	5.5	Persichetti and colleagues ³	
	Partial matrix excision	62	26	6.5	Aydin and colleagues ³⁸
34		12	21	Gerritsma-Bleeker and colleagues ²²	
34		6	0	Yabe and Takahashi ¹⁸	
55		12	6.9	Kruijff and colleagues ³⁹	
43		—	15	Bossers and colleagues ³⁰	
76		—	9.3	Isik and colleagues ³³	
224		36	9.8	Kayalar and colleagues ¹⁹	
Total matrix excision		47	—	28	Palmer and Jones ²¹
		94	—	27	Murray and Bedi ⁵
		34	—	18	Andrew and Wallace ³²
	36	30	50	Townsend and Scott ⁴⁰	
Chemical matricectomy with 10% sodium hydroxide	60	6	3.3	Tatican and colleagues ⁴¹	
	60	16.8	0	Ozdemir and colleagues ⁴²	
	66	14	13.7	Kocyigit and colleagues ⁴	

TABLE 1. (Continued)

<i>Procedure</i>	<i>Patients (n)</i>	<i>Follow-up (months)</i>	<i>Recurrence (%)</i>	<i>Study</i>
Trichloroacetic acid matricectomy	25	22.9	4	Kim and colleagues ⁴³
Excision of the nailfold	50	18	20	Antrum ⁴⁴
	124	57.6	0	Chapeskie and Kovac ⁴⁵
	23	12	0	Noel ¹²
Matricectomy using CO ₂ laser	196	37.6	1.45	Serour ⁴⁶
	14	13.4	0	Ozawa and colleagues ⁴⁷
	14	6–21	11	Yang and colleagues ⁴⁸
	25	16.45	16	Tada and Li ⁴⁹
	77	12–24	2.6	Lin and Su ⁵⁰
	302	12	3	Andre ⁵¹
Wedge excision and phenol matricectomy	62	6	0	Issa and Taner ²⁸
	100	6	0.6	Shaikh and colleagues ⁵²
	183	—	4.4	Fulton and colleagues ³⁶
Cryotherapy	44	13–18	36.3	Sonnex and Dawber ⁵³
	24	3–12	0	Küçüktaş and colleagues ⁵⁴
Electrocautery	29	3–12	6.8	Küçüktaş and colleagues ⁵⁴