

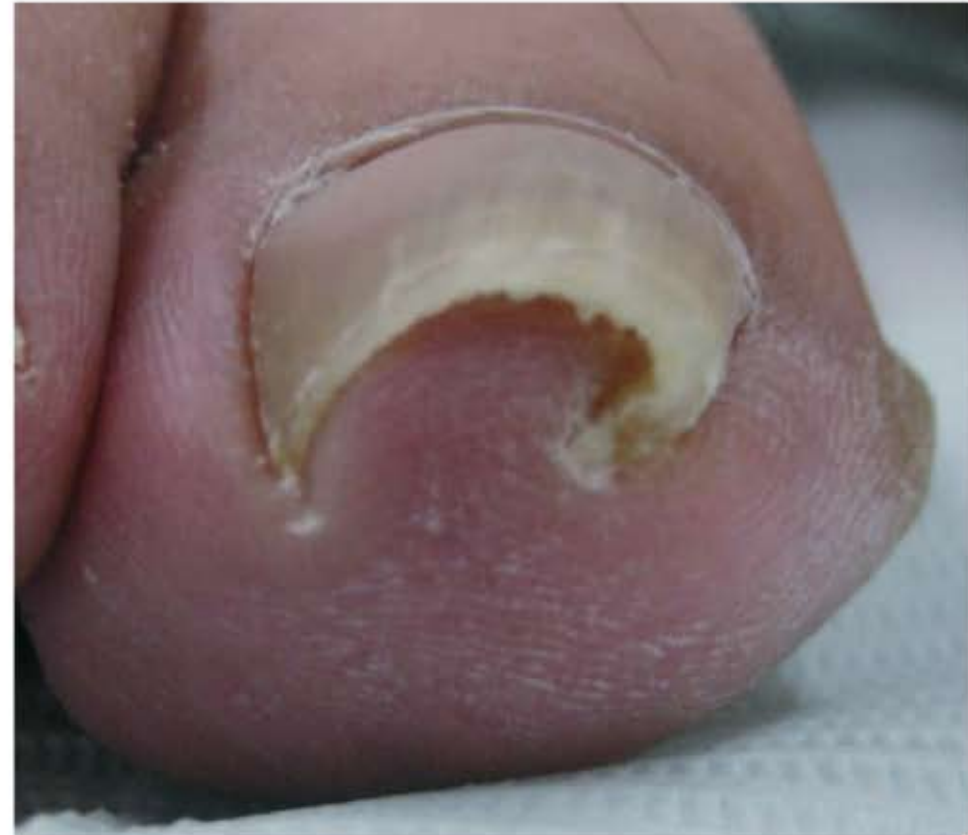# Uña en Pinza

**Silvia Juliana Blanco Cadena**  
**Residente 2 año dermatología**  
**Pontificia Universidad Javeriana**



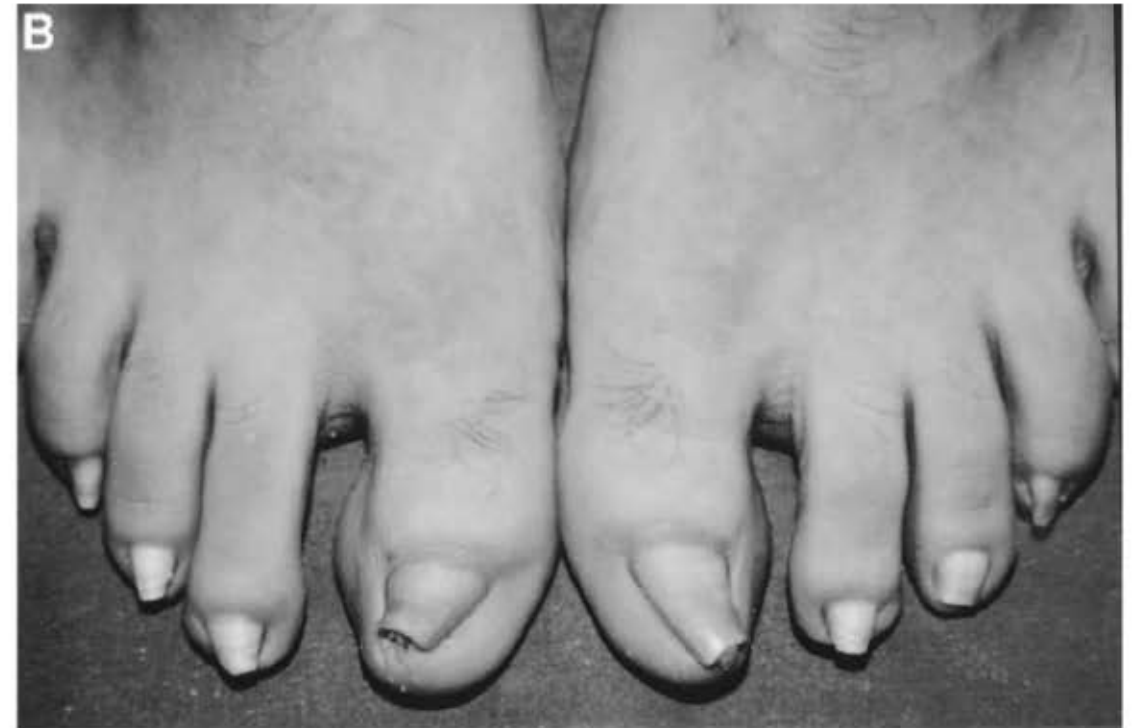# Características

- Consiste en una deformidad en la cual el ancho de la uña disminuye a medida que aumenta la altura de la lamina ungueal.
- La curvatura usualmente aumenta desde el aspecto proximal al distal, dándole a la uña una apariencia en trompeta.
- Afecta el 0.9% de la población.
- Primer dedo de los pies.



# Etiología

- Hereditario: simétrico, con cambios similares en otros familiares.
- Adquirido: asimétrico, secundarios a psoriasis, exostosis subungueal, onicomycosis, fistula AV en el antebrazo, medicamentos (b-bloqueadores), trauma, osteoartritis, enfermedad de Kawasaki, LES y epidermólisis ampollosa.



# Tipos

- Hereditario: compromiso simétrico.
- Postraumático
- Asociado con artropatías (psoriasis, osteoartritis)
- Compromiso de una sola uña

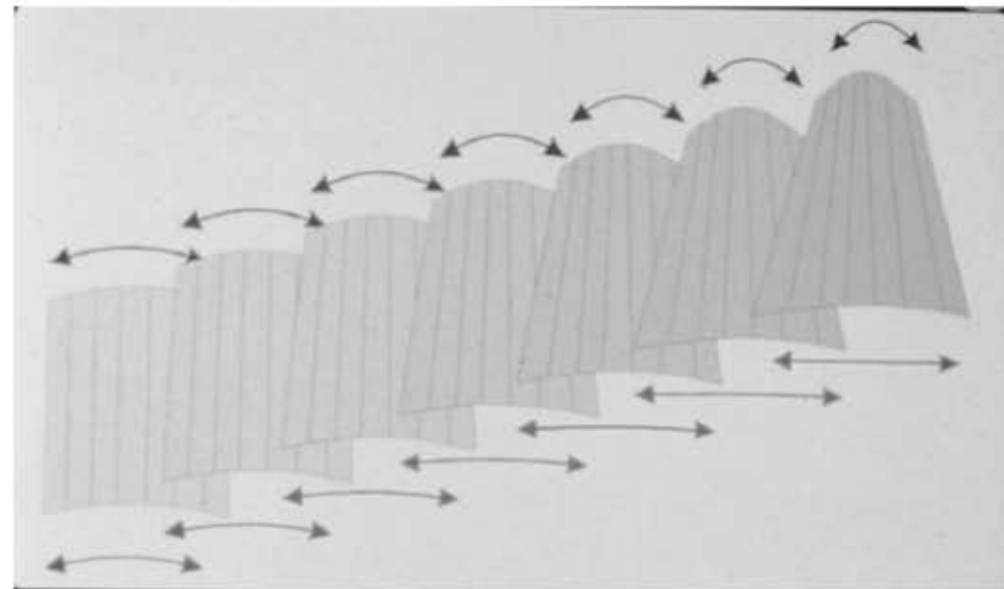
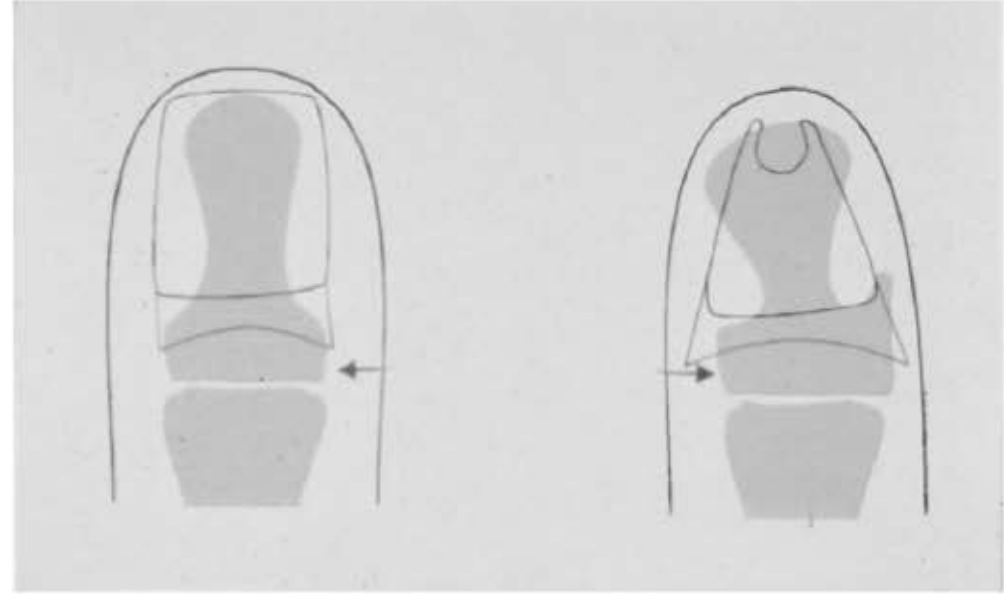
El compromiso de los pies se asocian a uso de zapatos apretados, mientras que el compromiso de las manos se asocia a cambios degenerativos.





# Fisiopatología

- El aumento de la curvatura se debe a un aumento de la base de la falange distal en la que la matriz ungueal se encuentra adherida por las fibras de colágeno.
- La curvatura proximal de la lamina ungueal disminuye y, por consiguiente, la curvatura aumentará distalmente



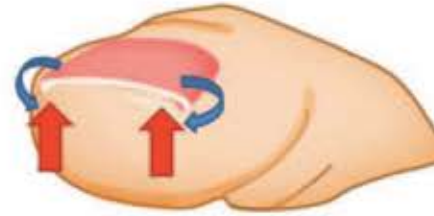
# Fisiopatología

- La configuración de la uña esta influenciada por factores genéticos, la forma de la falange distal, fuerzas mecánicas, mal nutrición, factores neurogénicos, flujo sanguíneo y otros factores que causan el adelgazamiento de las uñas.
- Las uñas normalmente tienen una curvatura anatómica que permite la adaptación a las fuerzas mecánicas diarias.
- Cuando las fuerza de la curvatura anatómica y de las fuerzas mecánicas esta balanceada la uña es normal, si hay un desbalance entre estas dos se produce una deformidad. Por lo que la uña en pinza puede estar causada por una perdida de las fuerzas mecánicas o un aumento en la curvatura anatómica.

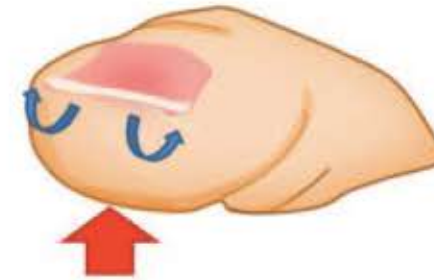


# Fisiopatología

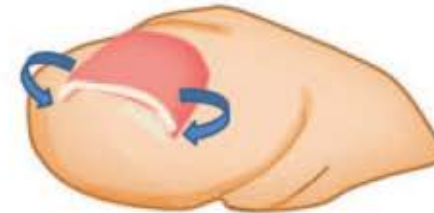
Automatic curvature = upward forces : normal



Automatic curvature > upward forces : koilonychia



Automatic curvature < upward forces : pincer and ingrown nail



# Fisiopatología

- Las uñas se componen de tres capas: dorsal, intermedia y ventral, se cree que si hay una alteración en el crecimiento de alguna de estas capas, la configuración de la lamina ungueal cambia lo que puede llevar a deformidades.
- En la uña en pinza hay un crecimiento normal de la capa dorsal e intermedia y un acortamiento de la capa ventral en la porción mas distal.





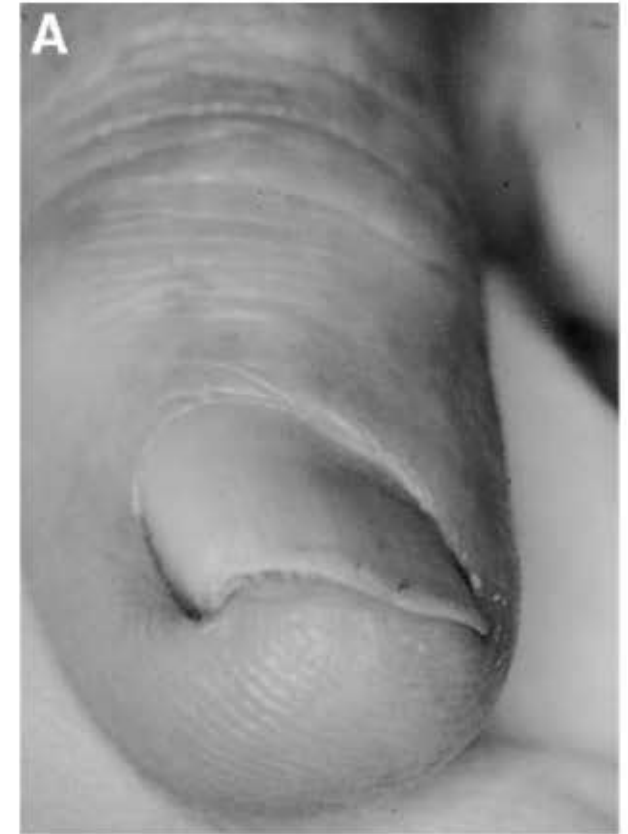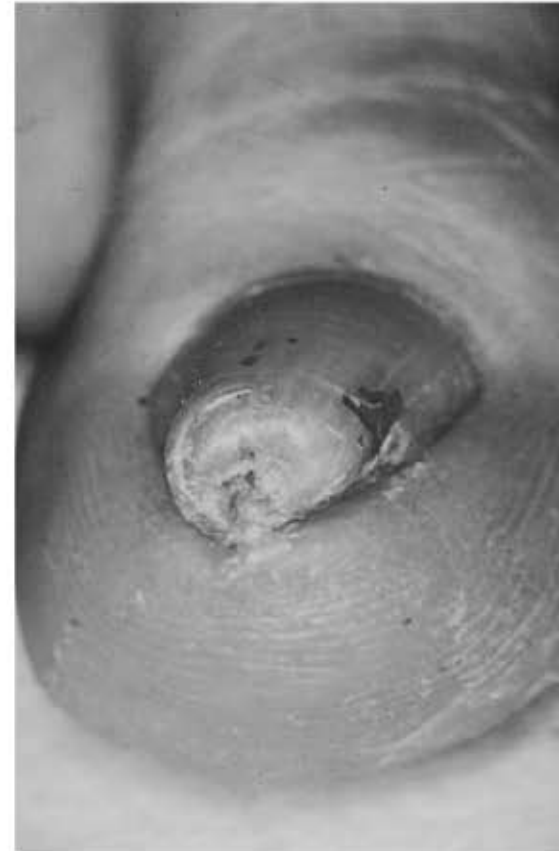# Manifestaciones Clínicas

- Convexidad transversa
  - Cuando es exagerada el borde lateral empieza a pellizcar el lecho ungueal, con formación de tejido de granulación.
- La uña en pinza comprime el lecho ungueal lo que produce dolor al caminar y con el ejercicio, adicionalmente causa problemas estéticos.



# Manifestaciones Clínicas

- Tipos:
  - Común/deformidad en trompeta → mas frecuente.
  - En forma de baldosa
  - Uña plegada: convexidad moderada en uno o los dos bordes laterales.



# Indicaciones de tratamiento

Dolor

Inflamación

Interferencia  
con el uso  
de zapatos

Estético



# Tratamiento Conservador

- Los tratamiento conservadores se asocian con recurrencias y solo dan alivio temporal
- Urea 40%
- Retiro de la uña ablandada de forma regular durante un año.
- Se coloca un refuerzo de acero inoxidable debajo del borde lateral para ejercer contra-tensión de la lamina ungueal, con el tiempo, la lamina ungueal se aplana gradualmente en un periodo de 6 meses.
- Tirantes de plástico elástico pegados a la superficie ungueal.





# Acido tioglicolico

- Concentraciones de 2-5-5%
- Rompe las uniones disulfuro de la cisteína lo que lleva a ablandar la uña.
- Una vez se aplica, la uña se vuelve suave y fácil de doblar o curvar.

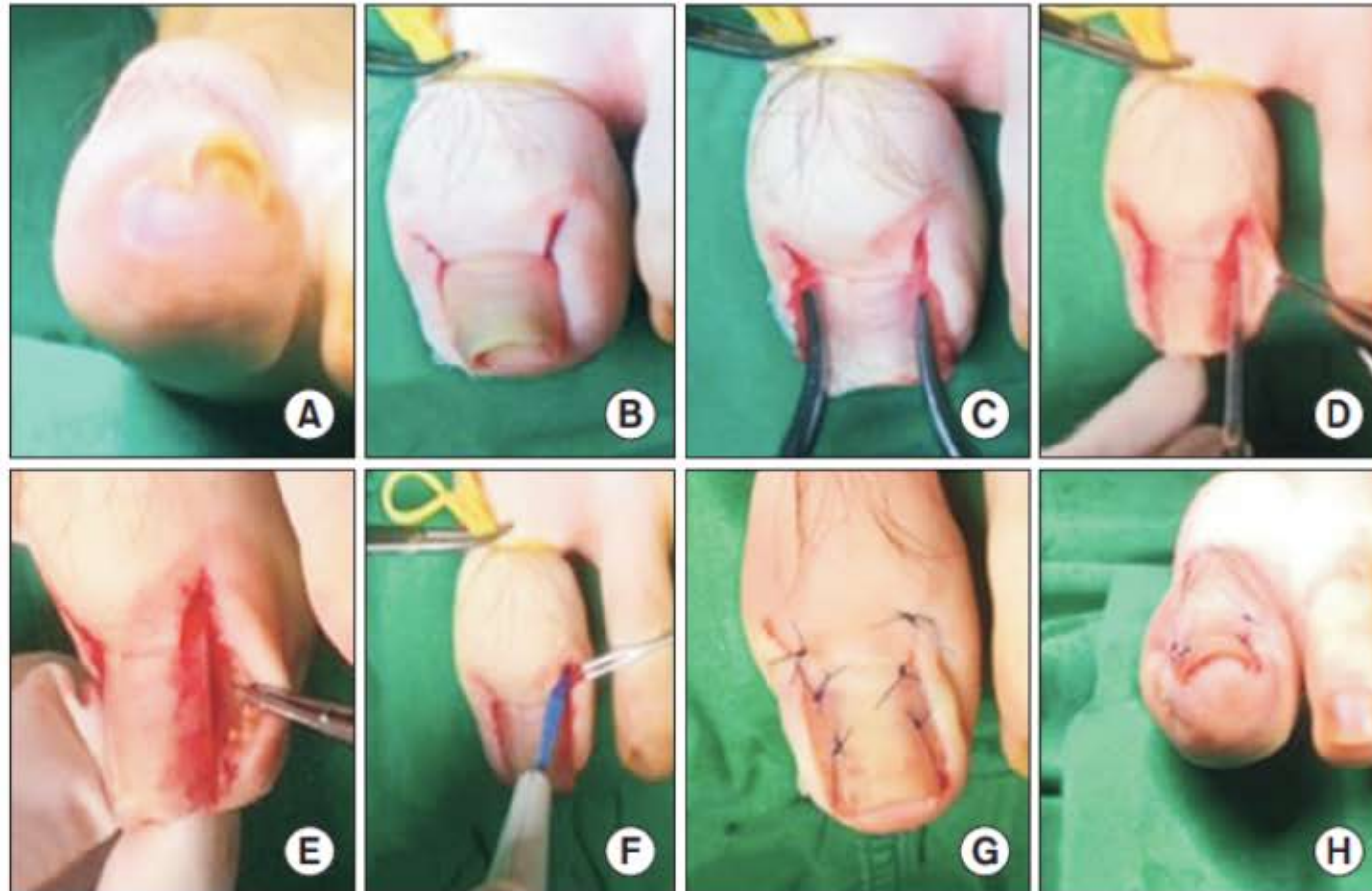


# Tratamiento quirúrgico

- El tratamiento quirúrgico tiene poca recurrencia, pero se asocia con dolor severo e infecciones secundarias durante y después del procedimiento.
- La resección de los osteofitos laterales es el procedimiento que ofrece la mejor opción para aplanar el lecho ungueal, pero representa un daño en los ligamentos laterales de la articulación interfalángica distal.
- La resección de los cuernos laterales de la matriz es la opción de tratamiento más simple, menos dolorosa y efectiva. Pueden ser disecados y resecados o fenolizados con fenol al 90% por 3 minutos.



# Reconstrucción de la lamina y lecho ungueal



# Terapia Triple

1. Media hora antes del procedimiento se realiza pone una gasa impregnada de ácido tioglicólico al 5% directamente en la uña afectada y se cubre para asegurar el contacto y ablandar la lamina ungueal.
2. Bloqueo digital con 2% de prolicaina y torniquete.
3. Se realizan dos incisiones oblicuas en la piel en el aspecto mas lateral del eponiquio.
4. Se corta la lamina ungueal longitudinalmente con un ancho de 3-4 mm aproximadamente, para remover el segmento de lamina ungueal que no crece.



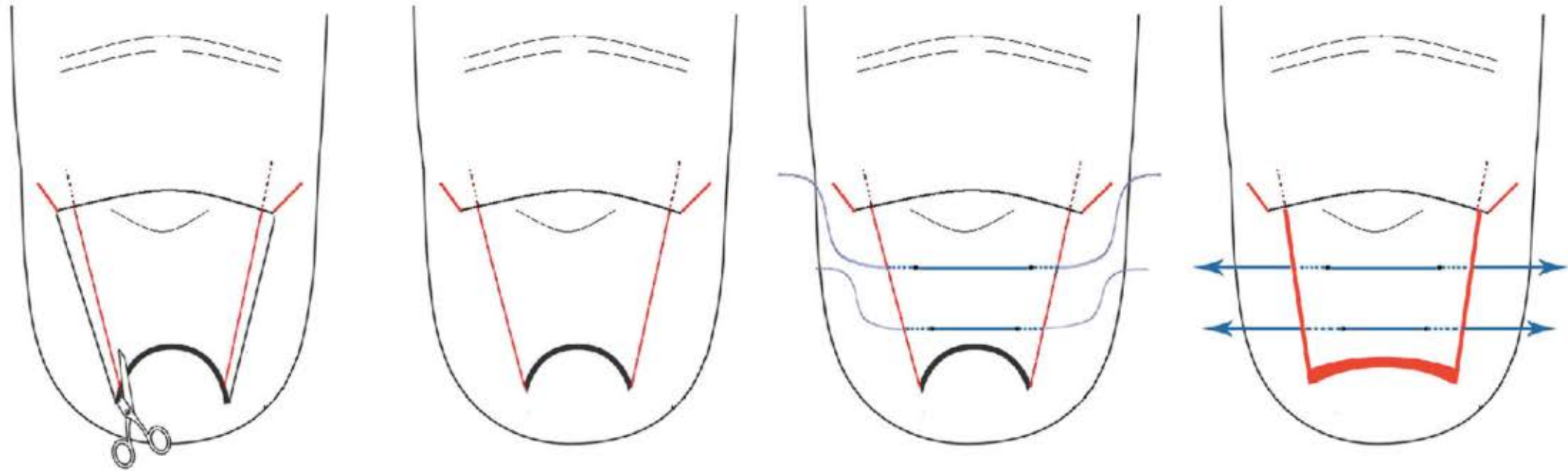


# Terapia Triple

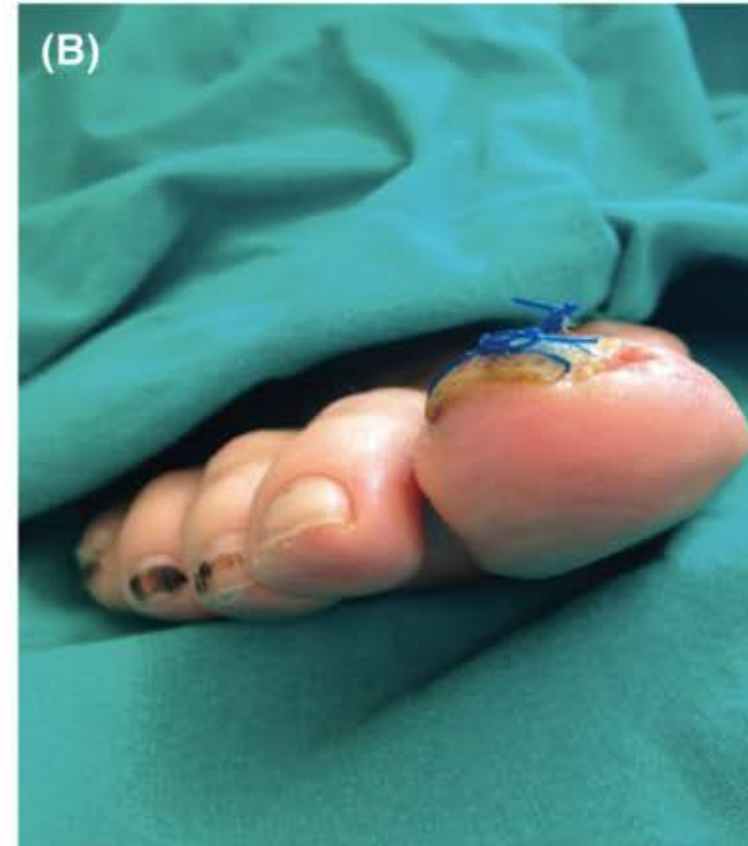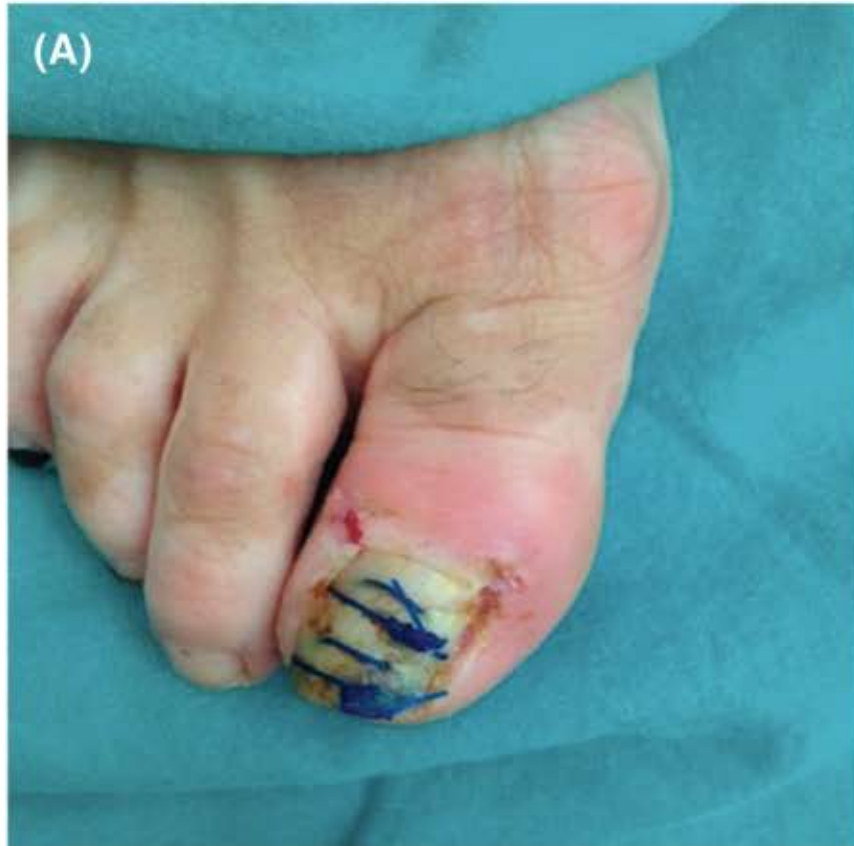1. Se expone la matriz y se realiza excision de la misma.
2. Se cierra piel con 1-2 puntos de sutura 4-0.
3. Posteriormente se realizan 2 suturas anticonvexas correctoras en la parte proximal y distal de la lamina ungueal para darle una forma optima, las cuales deben realizarse cerca al pliegue ungueal lateral.

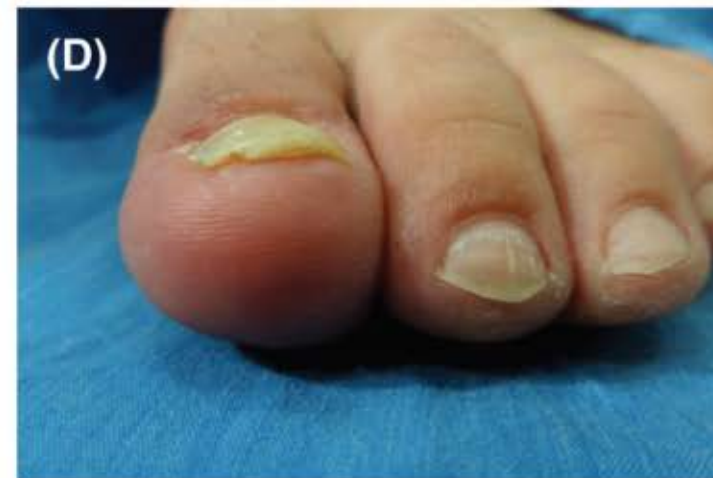
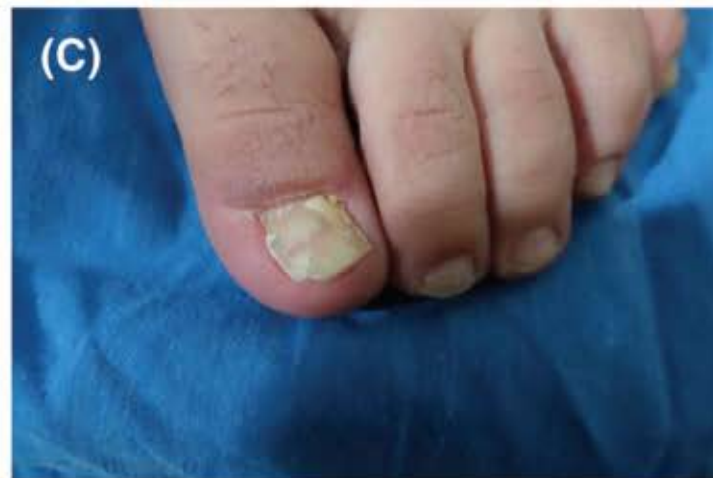
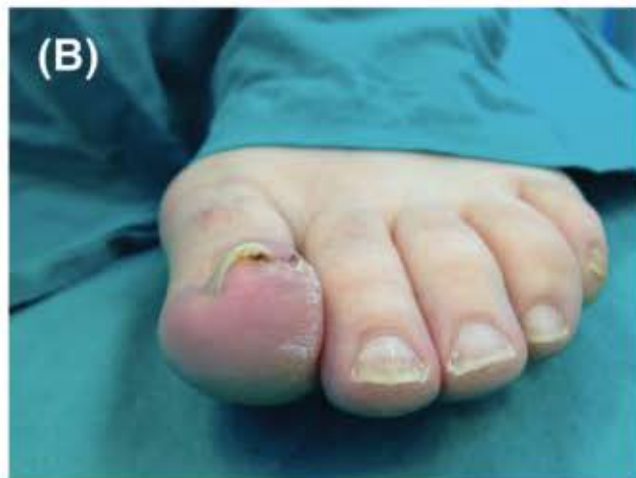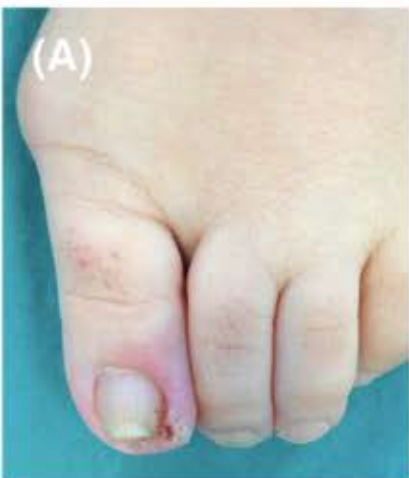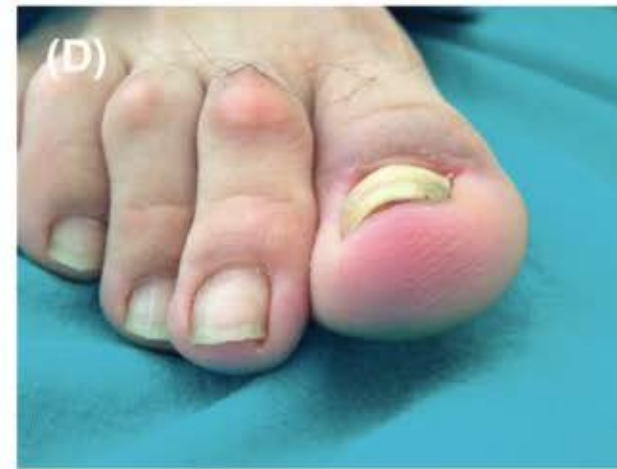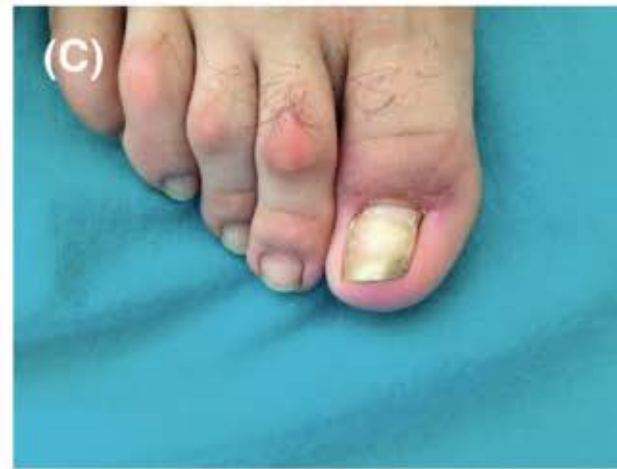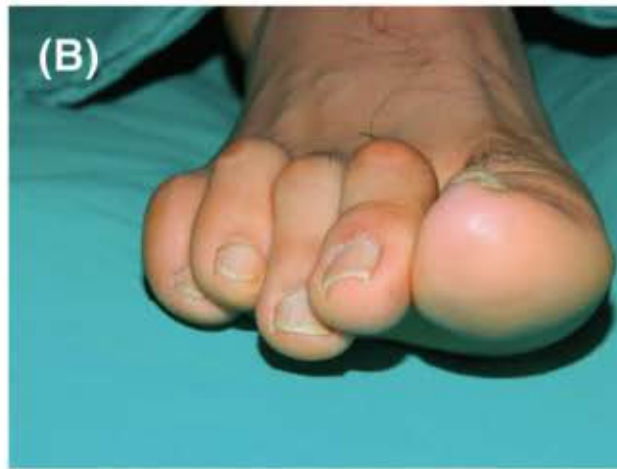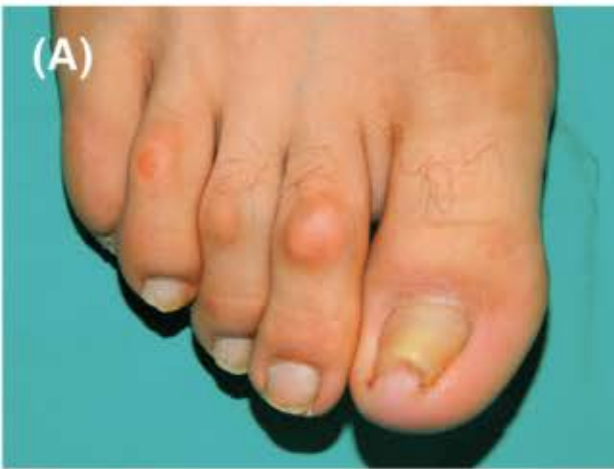# Terapia Triple



# Terapia Triple





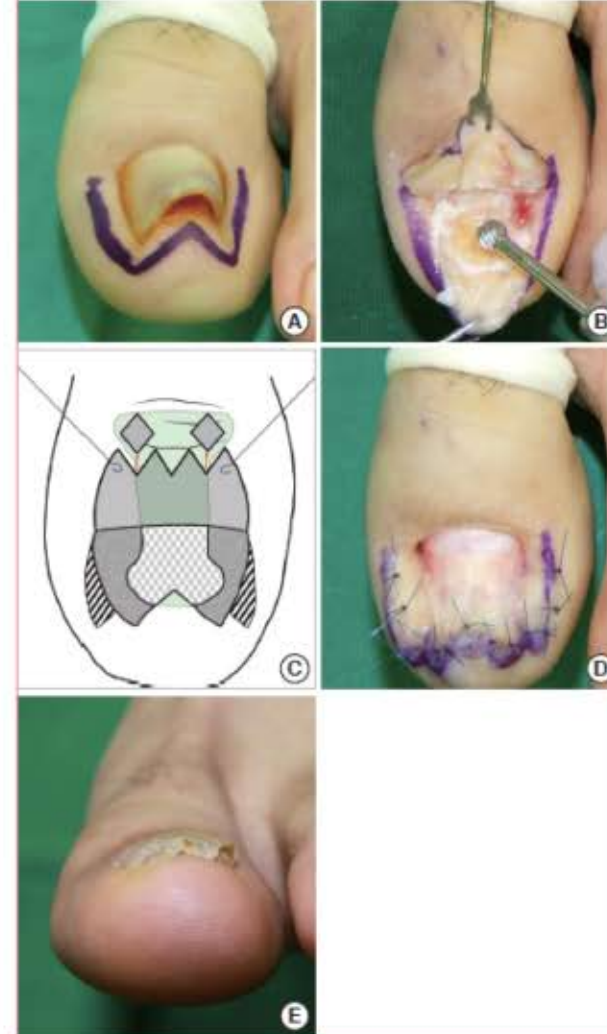

# Método en Zigzag

- Incisión en W a 5 mm del margen de la uña, se eleva el colgajo del lecho ungueal de la falange distal por disección subperióstica con el elevador.
- Se expone el osteofito en su porción dorsal el cual es removido.
- El pliegue ungueal lateral es de-epitelizado y el lecho ungueal ensanchado se sutura con 4-0

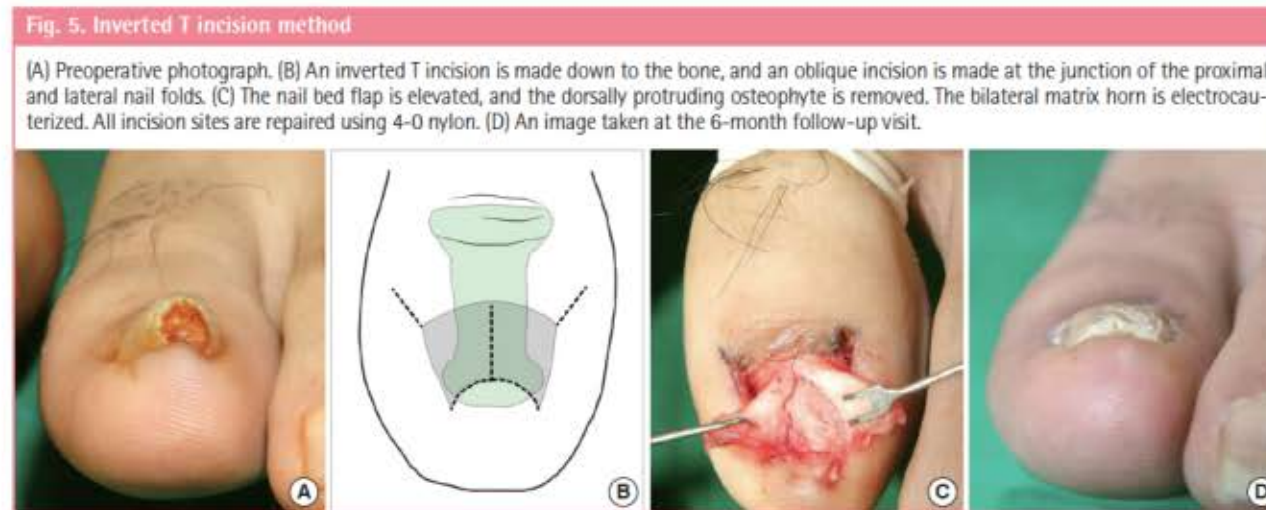
Fig. 4. Zigzag nail bed flap method

(A) Preoperative photograph. A W-shaped incision is made with a nail margin of 5 mm. (B) The nail bed flap is elevated, and the exposed dorsally protruding osteophyte is removed using a diamond burr. (C) The hyponychium is partially excised, and the lateral nail walls are de-epithelialized. (D) The widened nail bed flap is sutured using 4-0 nylon. (E) An image taken at the 6-month follow-up visit.



# Método T invertida

- Incisión longitudinal medial y oblicuas laterales.
- Se eleva el colgajo del lecho ungueal para exponer el osteofito, el cual se remueve y se repara el lecho.
- Los cuernos laterales de la matriz son electrocauterizados.



# Quirúrgico Combinado

1. Remove la porción lateral de la lamina ungueal incluyendo los cuernos laterales de la matriz.
2. Matricectomía lateral con ácido tricloroacético al 90% por 30 segundos.
3. Se realiza elevación distal de la uña y se corta de forma medial desde el borde distal y se coloca una férula acolchada de aluminio para prevenir la curvatura en el futuro.

